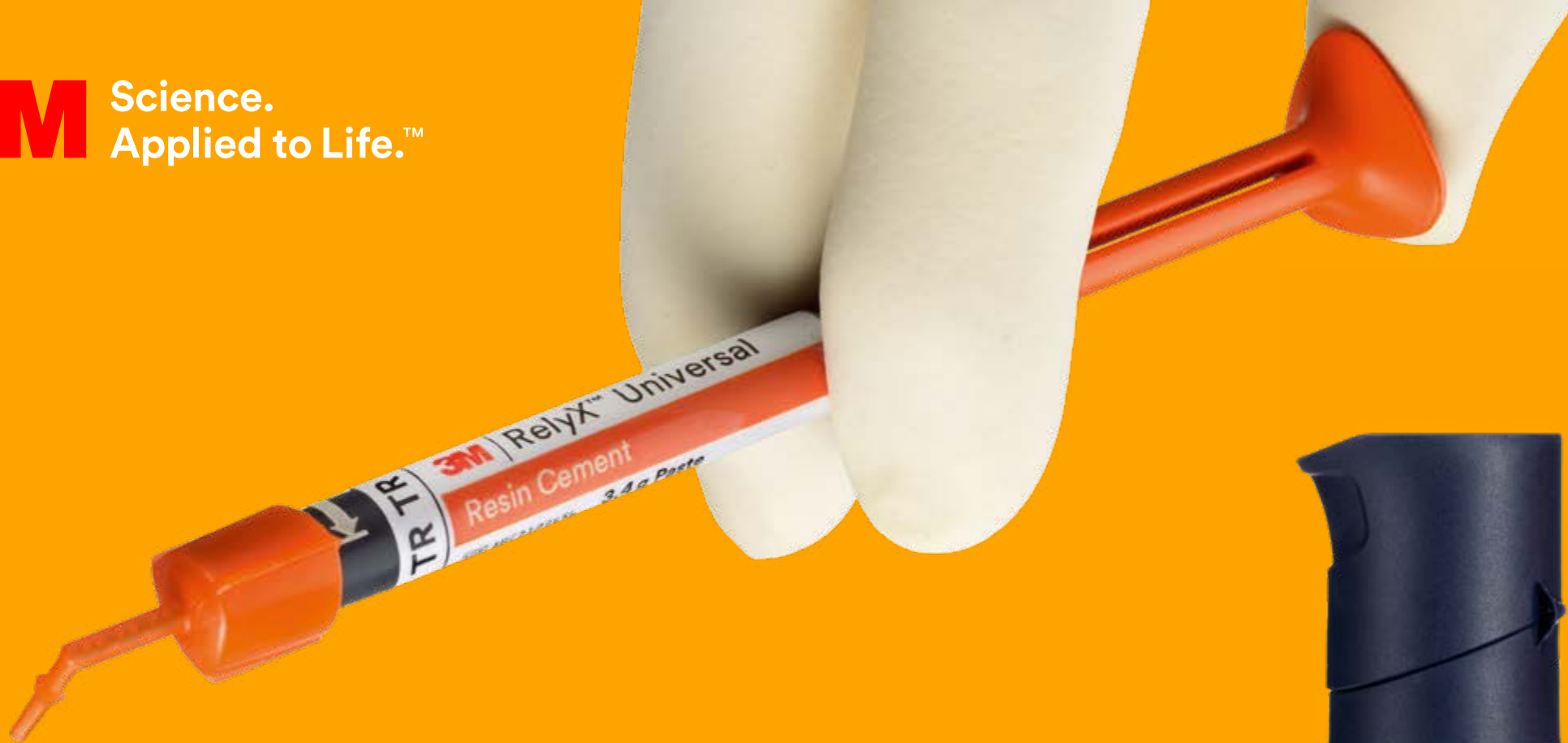

3M Science.
Applied to Life.™



Raccolta di casi clinici

**Due prodotti per
tutte le indicazioni.**





✓ Cemento composito universale con **proprietà autoadesive**

✓ **Sistema di cementazione adesiva in composito** con 3M™ Scotchbond™ Universal Plus adesivo utilizzato come primer dentale autopolimerizzante a supporto delle tecniche self-etch, di mordenzatura selettiva e total-etch

✓ **Primer universale** per tutti i materiali da restauro, compresi la ceramica vetrosa, l'ossido di zirconio e il metallo

✓ **Il primo adesivo universale monocomponente radiopaco di 3M** per tutti i tipi di restauri diretti e indiretti

Un vero sistema universale bicomponente.

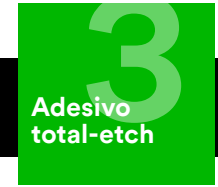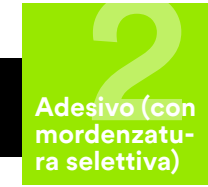3M™ RelyX™ Universal cemento composito è sia un cemento autoadesivo a sé stante sia un cemento adesivo da utilizzare in abbinamento a **3M™ Scotchbond™ Universal Plus** adesivo. L'adesivo funge da primer universale per tutti i materiali e copre tutte le indicazioni per la cementazione diretta e indiretta.

Eliminate i problemi e la confusione dovuti alla necessità di utilizzare più cementi compositi, primer e adesivi e semplificate il vostro flusso di lavoro del restauro diretto e indiretto. Riduce lo stock e la necessità di reintegrarlo, con un risparmio di spazio, tempo e denaro.

Esplorate questo sistema universale in azione.

Un vero sistema bicomponente in grado di trattare quasi tutti i casi che richiedono l'uso di un cemento composito auto/fotopolimerizzante adesivo e autoadesivo, nonché di un adesivo per ricostruzioni e otturazioni dirette in composito.

Opzioni per il trattamento
preliminare del dente

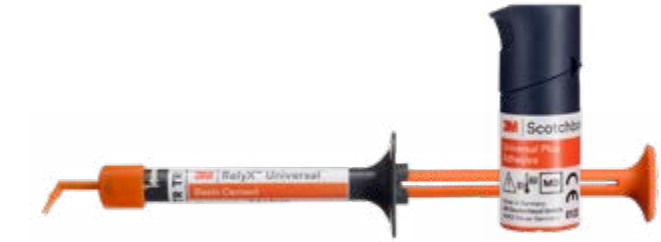

Facette,
ponti adesivi

Inlay/onlay

Corona e ponte

Perno, adesivo
per ricostruzioni,
corona



Adesivo per
otturazione in
composito

Cementazione adesiva con tecnica total-etch di una faccetta in ceramica vetrosa e cementazione autoadesiva di una corona in ossido di zirconio



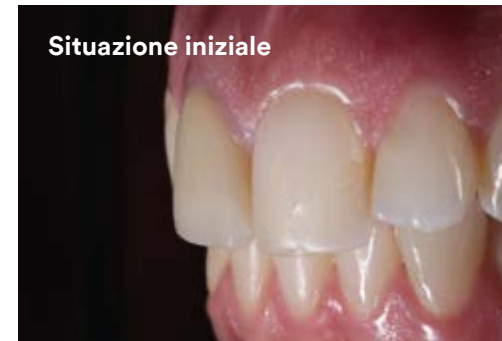Caso clinico a cura del Dott. Paulo Monteiro, Portogallo

La paziente di 24 anni desiderava migliorare l'estetica, specialmente negli incisivi centrali superiori. Aveva una vecchia corona in ossido di zirconio sul dente 11, che presentava una certa discromia e un margine cervicale inadeguato. Il dente 21 presentava vecchi restauri in composito.

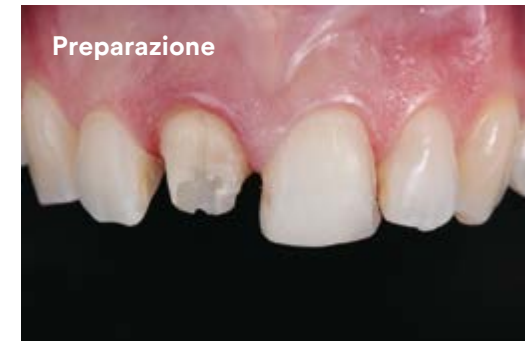Nel piano di trattamento si è deciso di sostituire la corona sul dente 11 con una nuova corona in ossido di zirconio e di realizzare una faccetta in ceramica vetrosa per il dente 21. È stato inoltre programmato un restauro diretto in composito sul dente 22, per creare una curva del sorriso più armoniosa.

È stato utilizzato 3M™ RelyX™ Universal cemento composito sia per la cementazione autoadesiva della corona in ossido di zirconio che per la cementazione estetica della faccetta in ceramica vetrosa. Questo ha permesso di eseguire una procedura di posizionamento semplice e più efficiente di quella richiesta con l'uso di più cementi compositi.

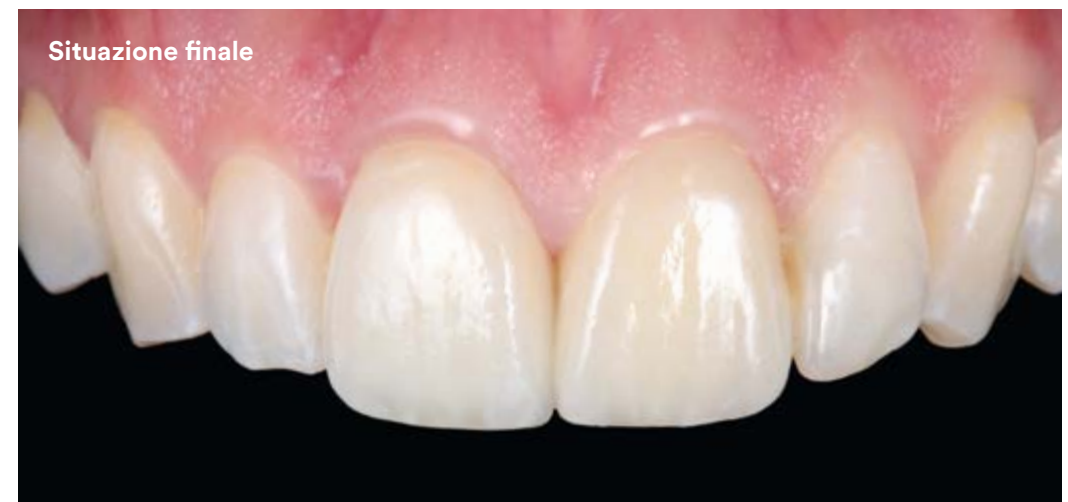L'autore è in possesso di una certificazione internazionale in Estetica avanzata e odontoiatria conservativa e insegna presso l'Istituto Universitário Egas Moniz di Caparica, in Portogallo.



Situazione iniziale

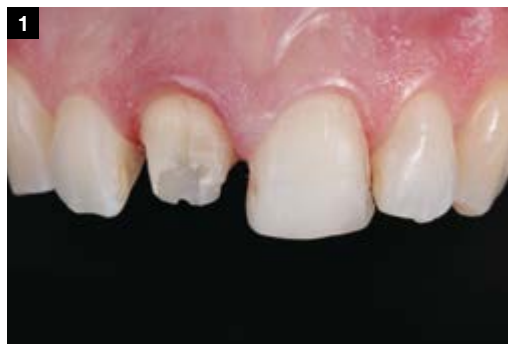

Preparazione

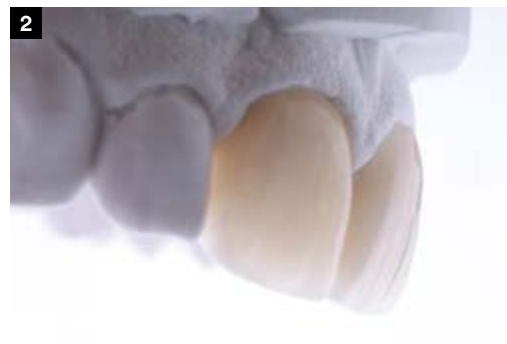

Situazione finale

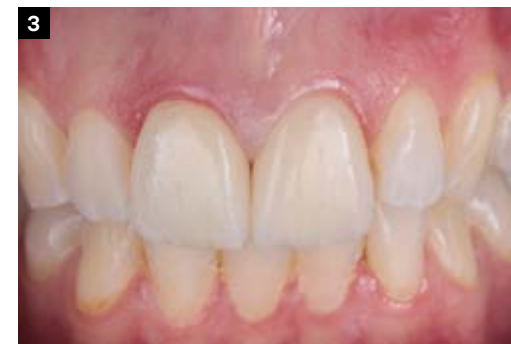**Cementazione
adesiva con
tecnica total-etch
di una faccetta in
ceramica vetrosa
e cementazione
autoadesiva di
una corona in
ossido di zirconio**



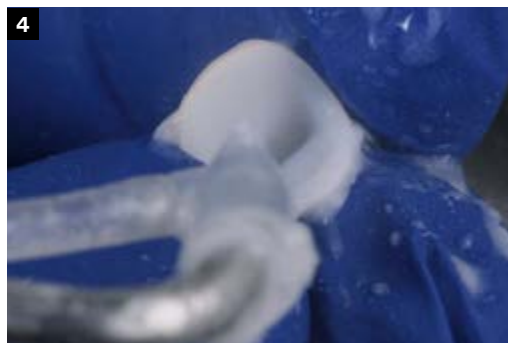1 Denti anteriori preparati per un restauro con corona e faccetta.



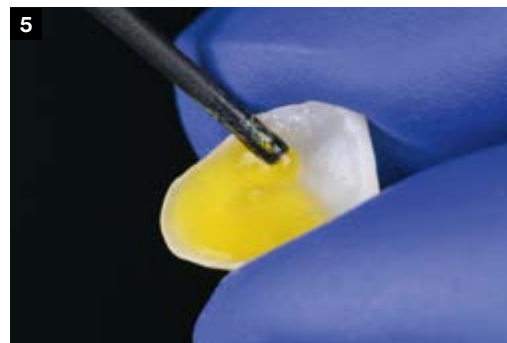2 Corona in ossido di zirconio rivestita e faccetta in ceramica vetrosa realizzate in laboratorio.



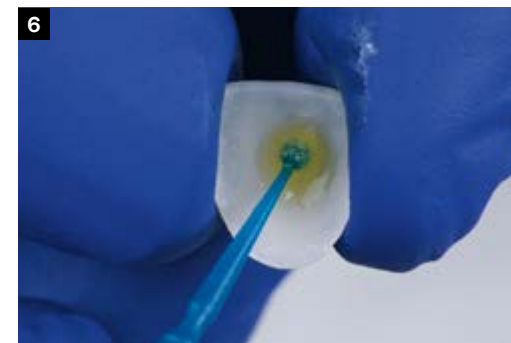
3 Prova con pasta 3M™ RelyX™ Try-In Paste, colore TR.



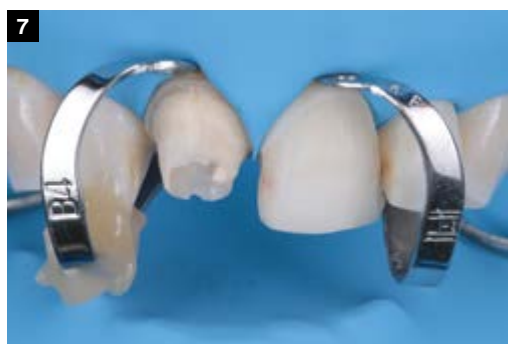4 Sabbiatura della corona in ossido di zirconio. L'applicazione di un primer non è necessaria.



5 Mordenzatura della faccetta in ceramica vetrosa con acido fluoridrico.



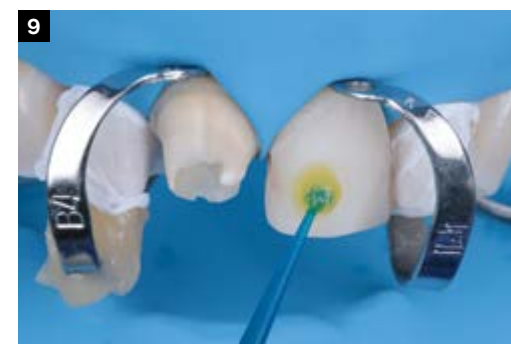6 Applicazione di 3M™ Scotchbond™ Universal Plus adesivo, seguita da asciugatura con getto d'aria.



7 Diga di gomma in posizione, preparazioni pronte per il trattamento preliminare.



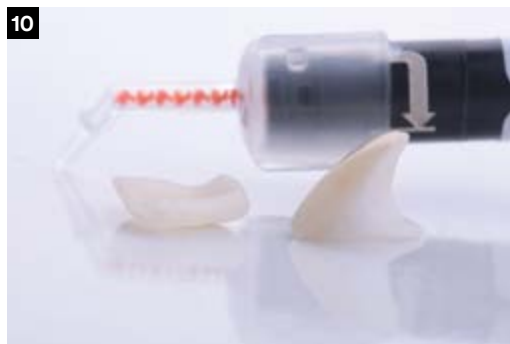8 Mordenzatura totale della preparazione per la faccetta.



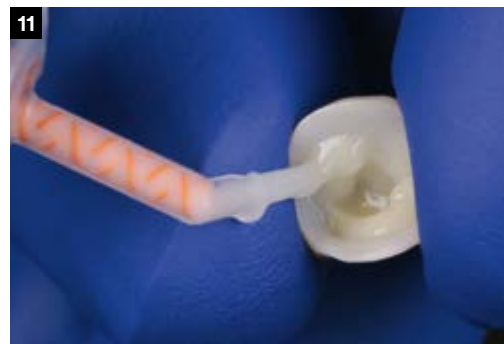9 Applicazione di 3M™ Scotchbond™ Universal Plus adesivo, seguita da asciugatura con getto d'aria.

Caso clinico a cura
del Dott. Paulo Monteiro,
Portogallo

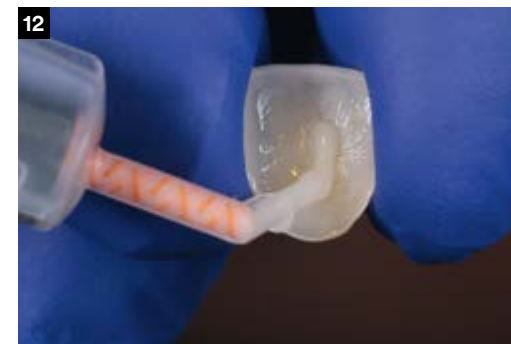**Cementazione
adesiva con
tecnica total-etch
di una faccetta in
ceramica vetrosa e
cementazione
autoadesiva di
una corona in
ossido di zirconio**



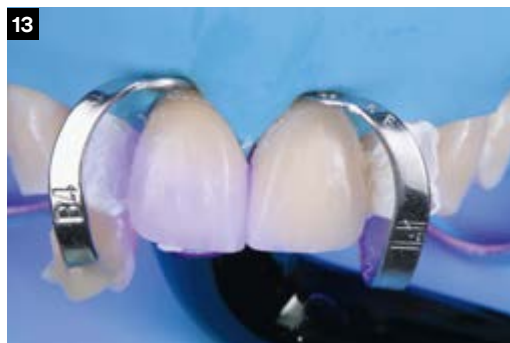10 Faccetta e corona pronte per la cementazione.



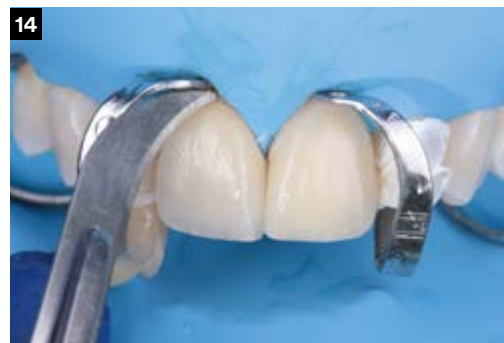11 Applicazione di 3M™ RelyX™ Universal cemento composito sulla corona in ossido di zirconio.



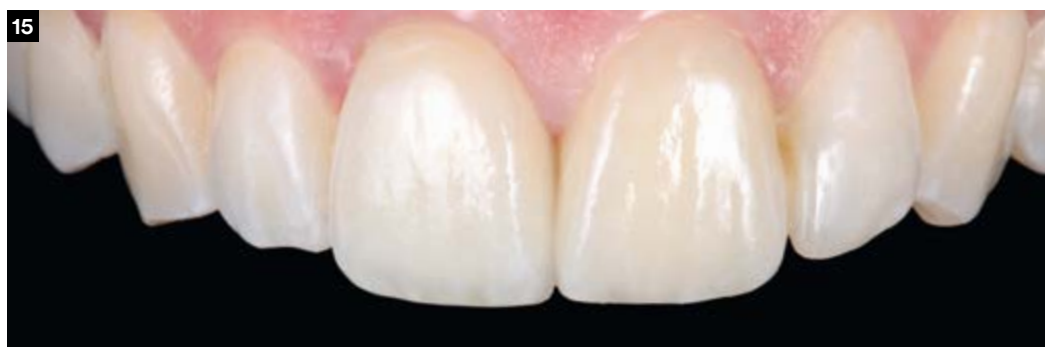12 Applicazione di 3M™ RelyX™ Universal cemento composito sulla faccetta.



13 Fotopolimerizzazione dopo la rimozione del materiale in eccesso.



14 Rimozione finale del materiale in eccesso sui margini.



15 Situazione finale dopo 2 mesi.

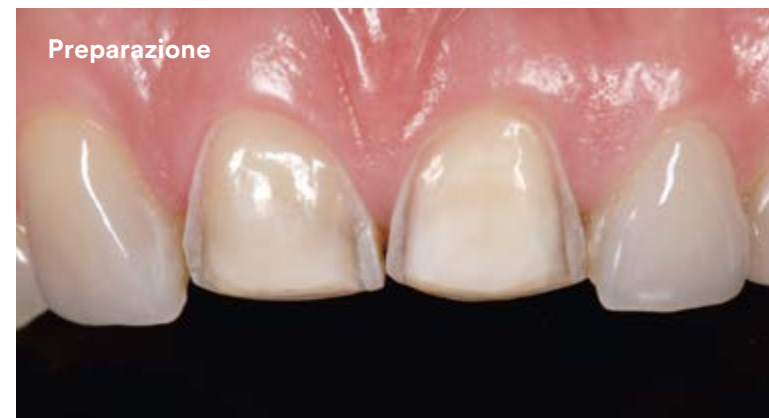Cementazione adesiva con tecnica total-etch di due faccette in ceramica vetrosa

Caso clinico a cura del Dott. Rafał Mędzin, Polonia

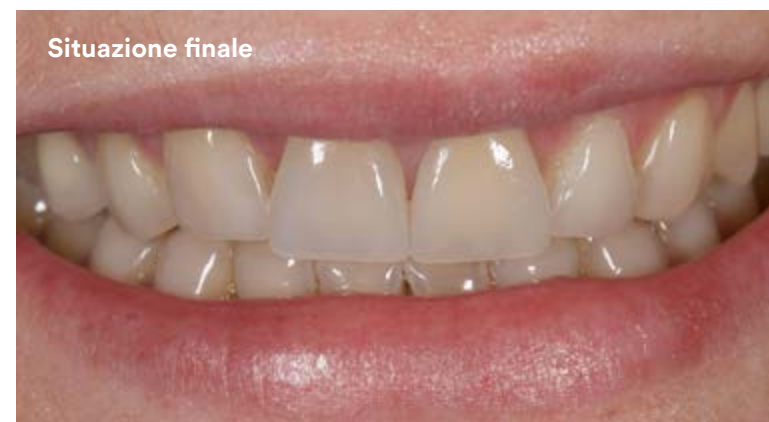Il paziente con anamnesi di agenesia degli incisivi laterali è stato sottoposto a trattamento ortodontico e gli sono state applicate sei faccette in ceramica feldspatica sui denti anteriori superiori. Otto anni dopo, le faccette sui denti 11 e 21 si sono fratturate a causa di un infortunio sportivo e sono state riparate provvisoriamente con 3M™ Filtek™ Universal Restorative. Sei mesi dopo, le vecchie faccette sono state rimosse e sono state applicate nuove faccette in ceramica feldspatica utilizzando 3M™ RelyX™ Universal cemento composito e 3M™ Scotchbond™ Universal Plus adesivo con tecnica total-etch.



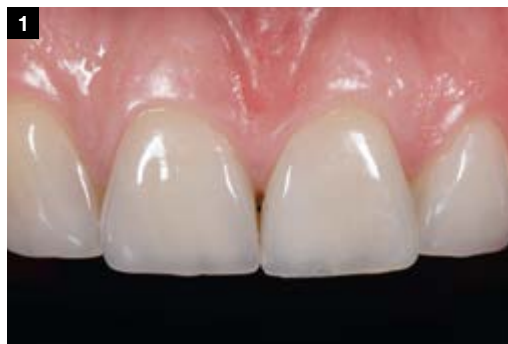Preparazione



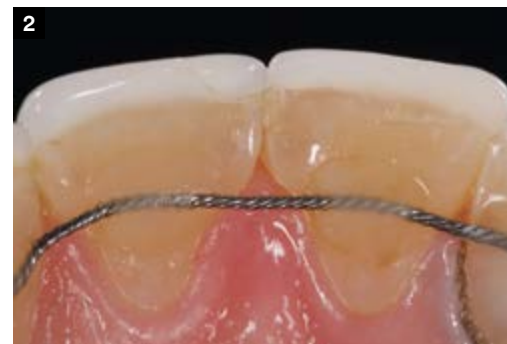Situazione finale



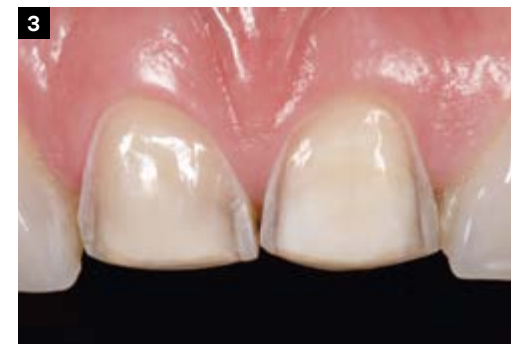Cementazione adesiva con tecnica total-etch di due faccette in ceramica vetrosa



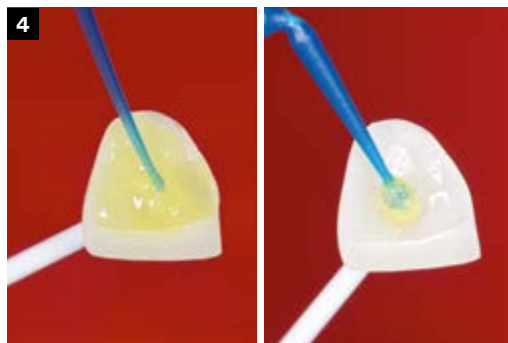
1 Situazione iniziale. Faccette sui denti 11 e 21 riparate con 3M™ Filtek™ Universal Restorative.



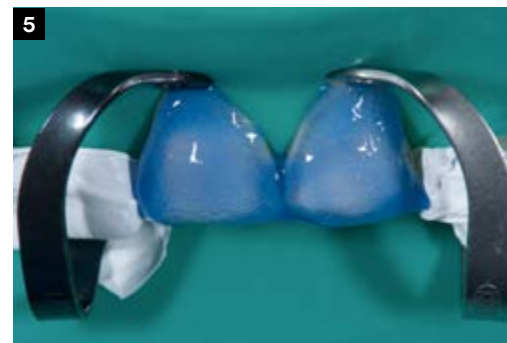2 La vista palatale mostra la frattura sul bordo incisale della faccetta sul dente 11.



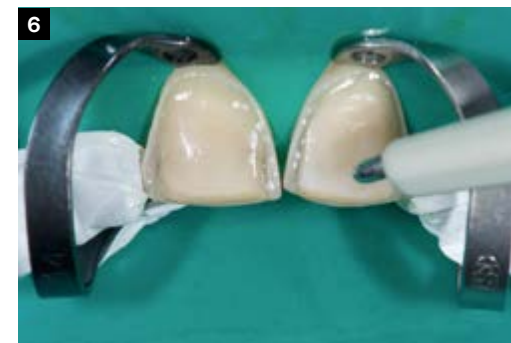3 Preparazioni finali.



4 Mordenzatura della superficie di cementazione con acido fluoridrico e condizionamento con 3M™ Scotchbond™ Universal Plus adesivo usato come silano.



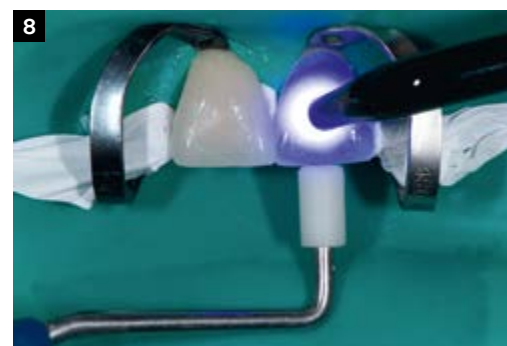5 Mordenzatura totale.



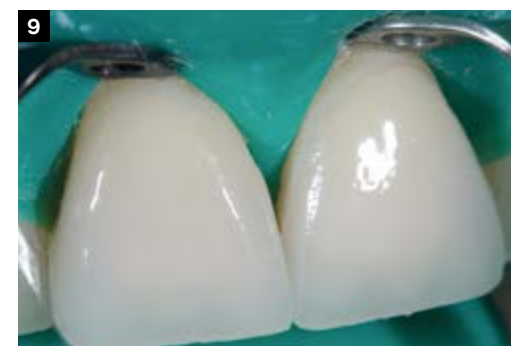6 Asciugatura con getto d'aria di 3M™ Scotchbond™ Universal Plus adesivo dopo l'applicazione.



7 Applicazione di 3M™ RelyX™ Universal cemento composito (colore Traslucido).



8 Applicazione iniziale con guida luminosa puntiforme.



9 Entrambe le faccette in posizione dopo la rimozione del materiale in eccesso. Si osservi la perfetta integrazione marginale della ceramica e dello smalto.

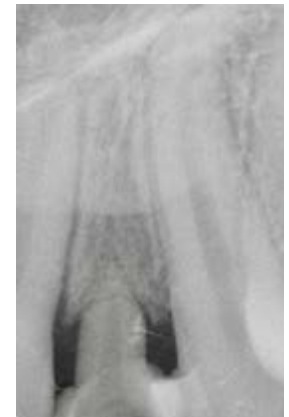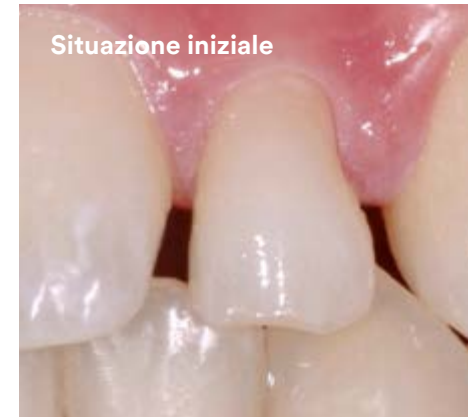Cementazione adesiva con tecnica total-etch di un ponte Maryland in ossido di zirconio

Caso clinico a cura del Dott. Alwin van Daelen, Paesi Bassi

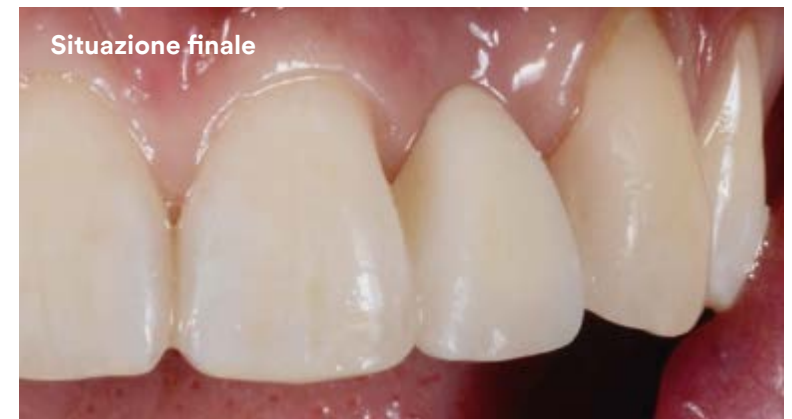Il paziente di 27 anni con mancanza congenita del dente 22 è stato sottoposto a trattamento ortodontico per tre anni, senza però ottenere uno spazio sufficiente per l'inserimento di un impianto per via della prossimità radicolare (effetto "ruota di carro"). Nel piano di trattamento si è deciso di applicare un ponte Maryland ad ala singola con cemento composito. Dopo l'estrazione dell'incisivo laterale deciduo persistente, è stata sviluppata la sede dell'elemento intermedio con l'ausilio di un elemento di contenzione mobile. È stata eseguita una preparazione molto superficiale della superficie palatale dell'incisivo centrale sinistro con una piccola scanalatura di posizionamento. È stato realizzato un ponte in ossido di zirconio rivestito nella porzione labiale, successivamente cementato con 3M™ RelyX™ Universal cemento composito e 3M™ Scotchbond™ Universal Plus adesivo, secondo un protocollo adesivo total-etch.



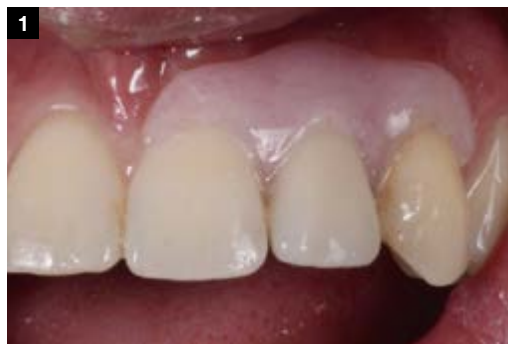Situazione iniziale



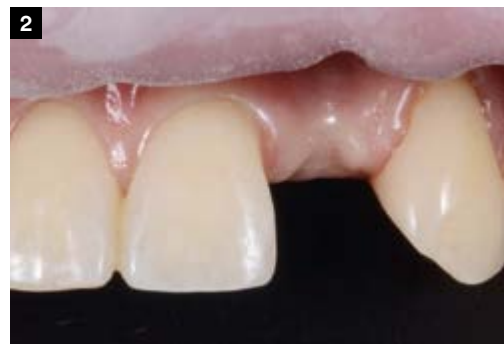Situazione finale



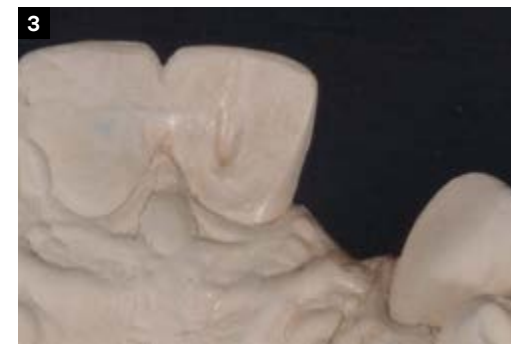Cementazione adesiva con tecnica total-etch di un ponte Maryland in ossido di zirconio



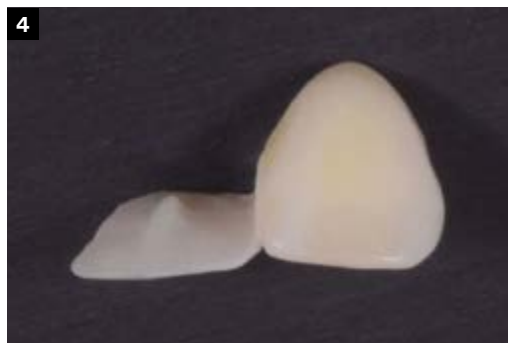1 Situazione dopo l'estrazione, con elemento di contenzione flessibile per lo sviluppo della sede dell'elemento intermedio.



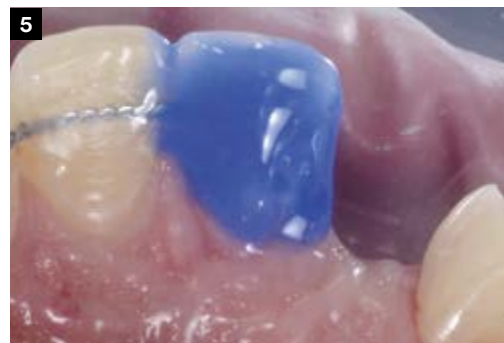2 Sede dell'elemento intermedio sviluppata.



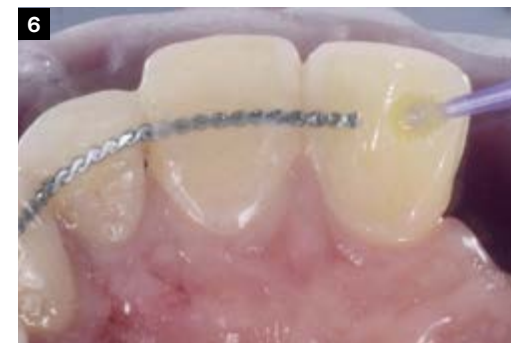3 Vista palatale della preparazione sul modello.



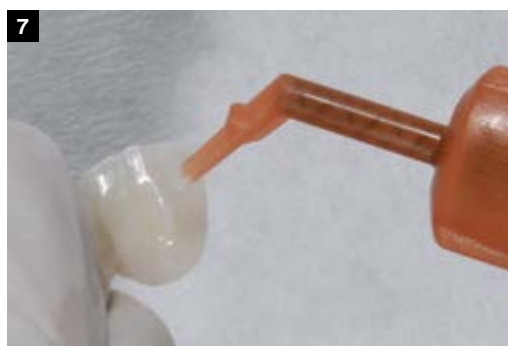4 Ponte Maryland con elemento di ritenzione. Il trattamento preliminare della superficie di cementazione è stato eseguito mediante sabbiatura seguita da condizionamento.



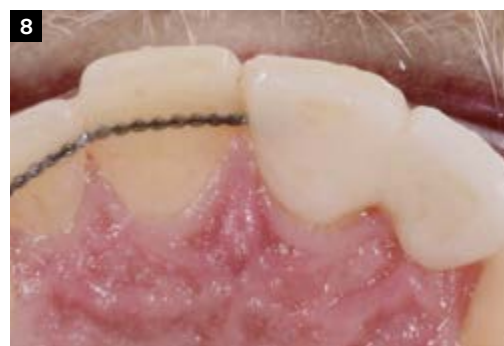5 Mordenzatura della preparazione.



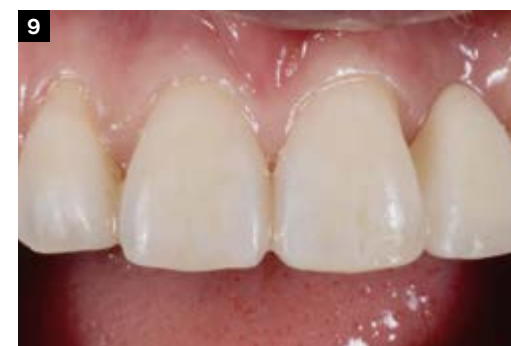6 Applicazione di 3M™ Scotchbond™ Universal Plus adesivo.



7 Applicazione di 3M™ RelyX™ Universal cemento composito.



8 Restauro in posizione dopo la rimozione finale del materiale in eccesso.



9 Situazione finale.

Caso clinico a cura
del Dott. Alwin van Daelen,
Paesi Bassi

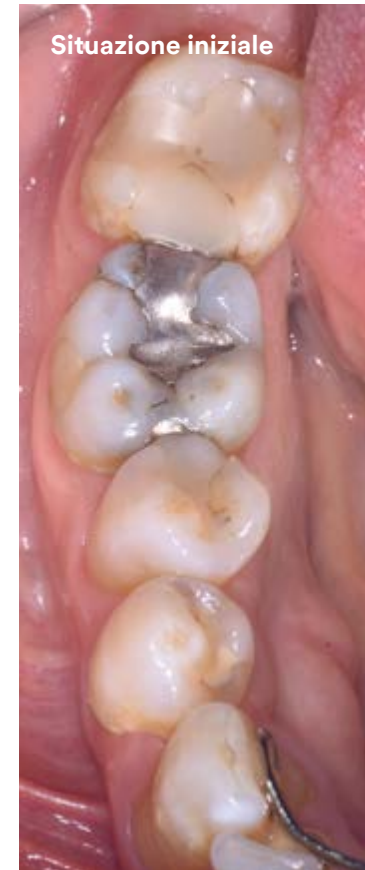Cementazione adesiva con mordenzatura selettiva di inlay in ceramica vetrosa realizzati con sistema CAD/CAM per studio dentistico

Caso clinico a cura del Dott. Stergios Zafiriadis, Svizzera

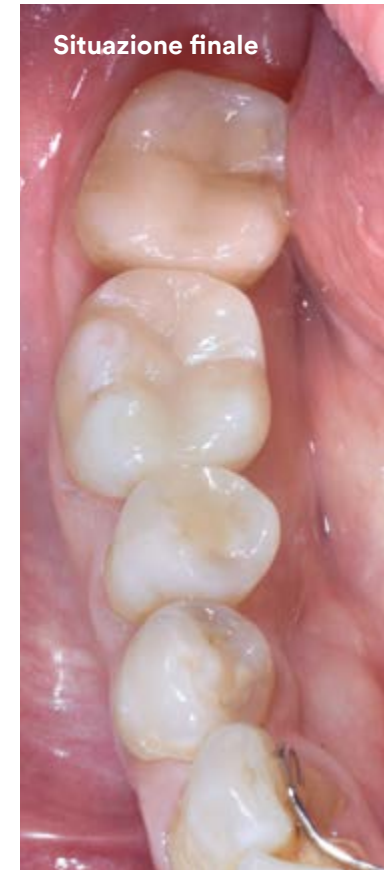Il paziente di 46 anni presentava carie secondaria sui denti 45, 46 e 47. I denti sono stati restaurati con inlay realizzati con sistema CAD/CAM per studio dentistico (Straumann® nlce® A2 LT), cementati con 3M™ RelyX™ Universal cemento composito e 3M™ Scotchbond™ Universal Plus adesivo con tecnica di mordenzatura selettiva.



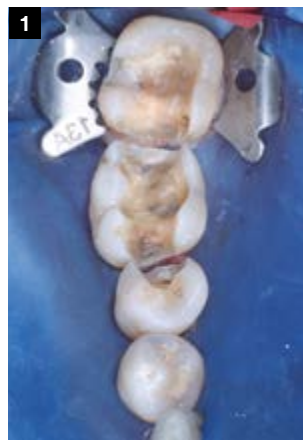Situazione iniziale



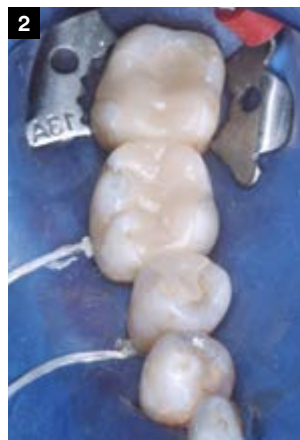Situazione finale



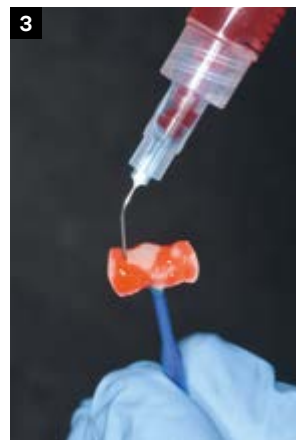**Cementazione
adesiva con
mordenzatura
selettiva di inlay
in ceramica
vetrosa realizzati
con sistema
CAD/CAM per
studio dentistico**



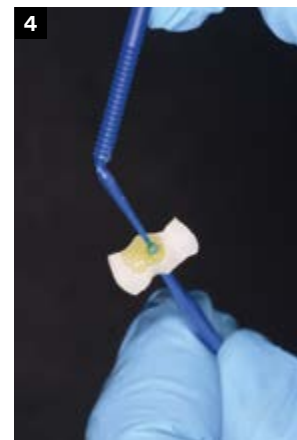1 Preparazioni.



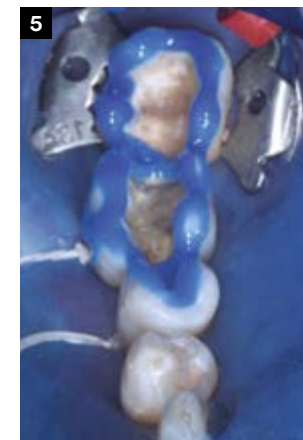2 Prova degli inlay.



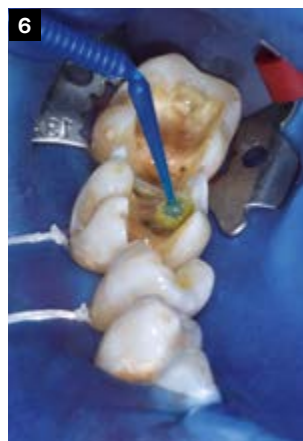3 Mordenzatura con acido fluoridrico.



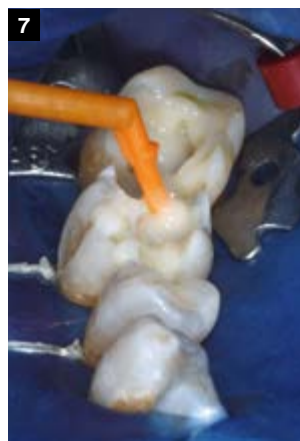4 Applicazione di 3M™ Scotch-bond™ Universal Plus adesivo usato come primer a base di silano.



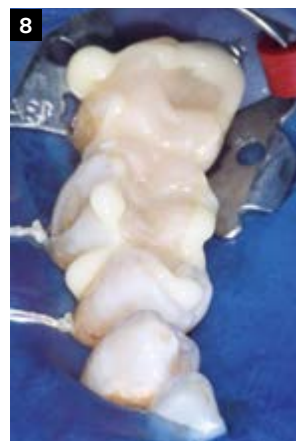5 Mordenzatura selettiva dello smalto.



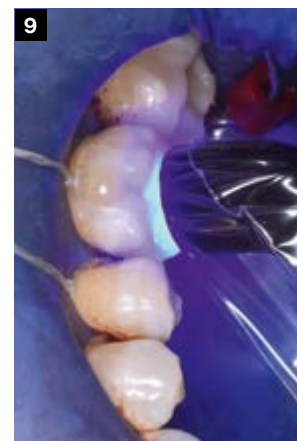6 Applicazione di 3M™ Scotch-bond™ Universal Plus adesivo.



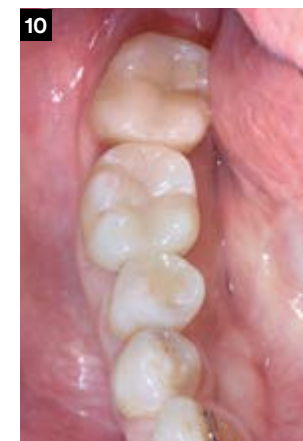7 Applicazione di 3M™ RelyX™ Universal cemento composito nelle cavità.



8 Subito dopo la cementazione, il cemento in eccesso rimane in posizione, facilitandone la rimozione.



9 Fotopolimerizzazione finale con 3M™ Elipar™ DeepCure lampada fotopolimerizzante a LED dopo la rimozione del materiale in eccesso.

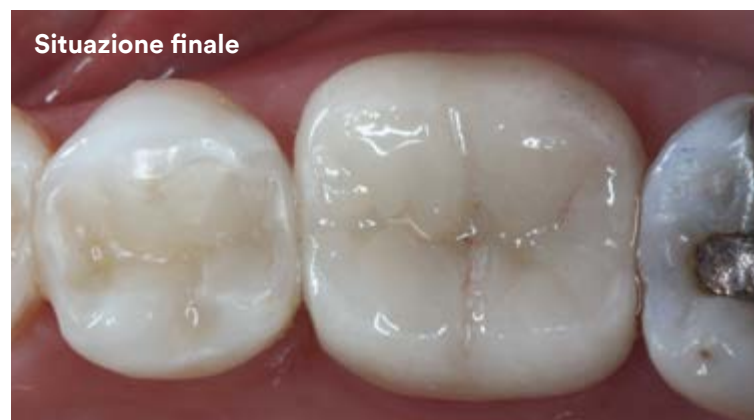
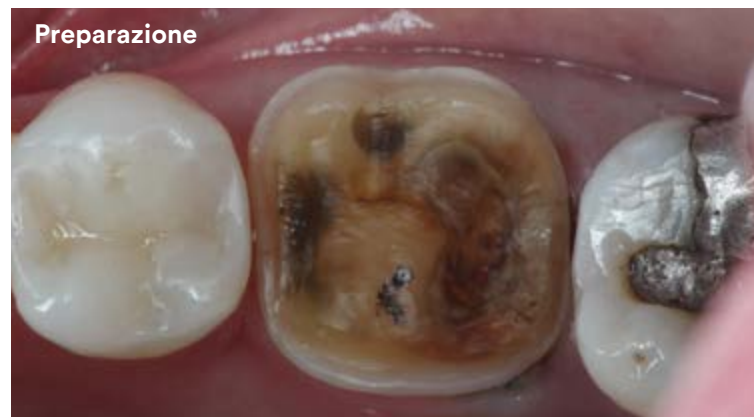
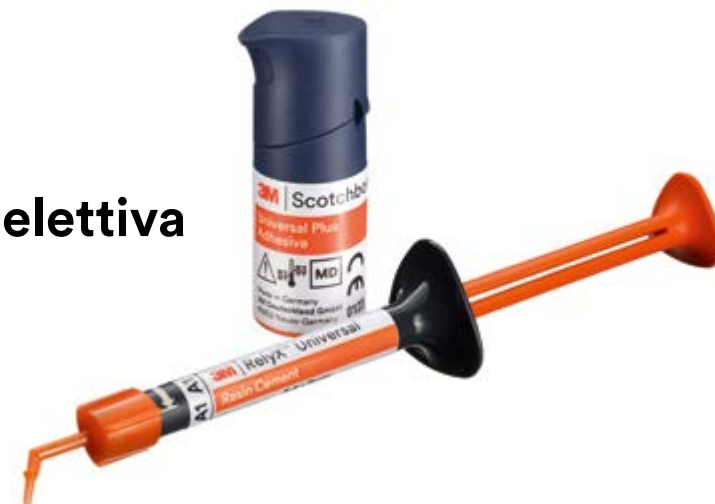10 Situazione finale.

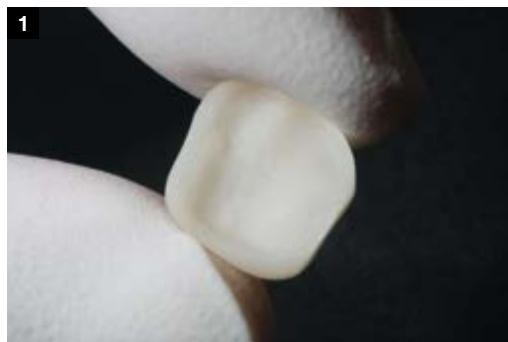Cementazione adesiva con tecnica di mordenzatura selettiva di un onlay in ceramica vetrosa

Caso clinico a cura del Dott. Akit Patel, Regno Unito

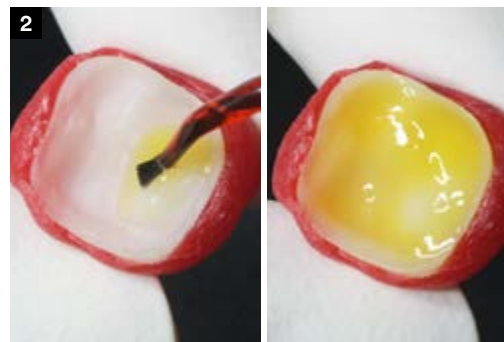
Il paziente di 57 anni presentava un onlay danneggiato sul dente 36. Nel piano di trattamento si è deciso di utilizzare un onlay IPS e.max® Press. L'onlay è stato condizionato utilizzando 3M™ Scotchbond™ Universal Plus adesivo come silano, quindi cementato con 3M™ RelyX™ Universal cemento composito e Scotchbond Universal Plus adesivo con tecnica adesiva di mordenzatura selettiva.



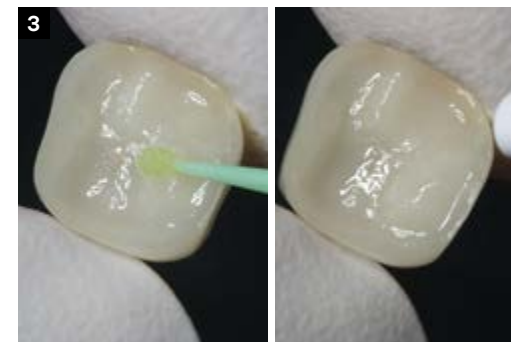Cementazione adesiva con tecnica di mordenzatura selettiva di un onlay in ceramica vetrosa



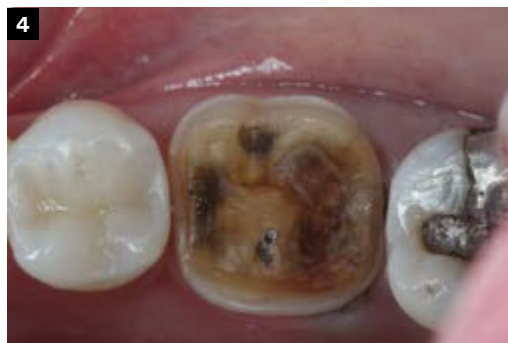1 Onlay IPS e.max® Press.



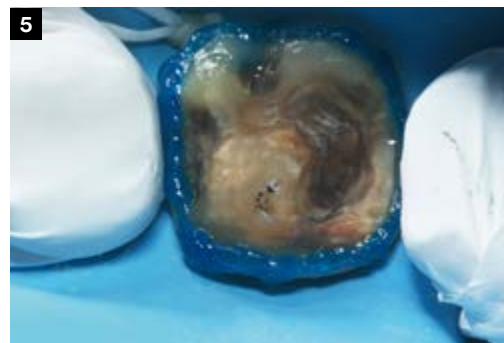
2 Mordenzatura della superficie di cementazione con acido fluoridrico. La superficie esterna è stata protetta con cera.



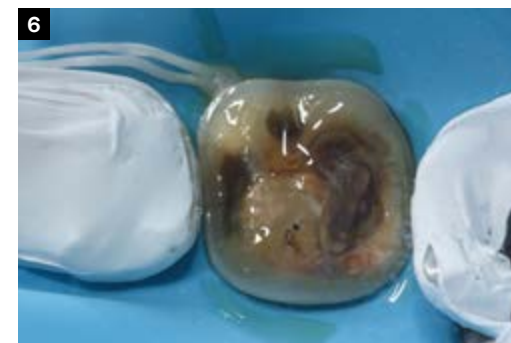3 Applicazione di 3M™ Scotchbond™ Universal Plus adesivo usato come silano, seguita da asciugatura con getto d'aria.



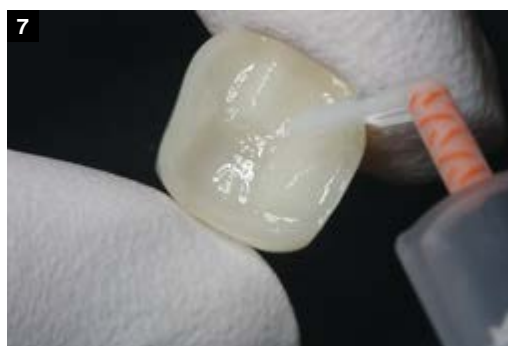4 Dente preparato.



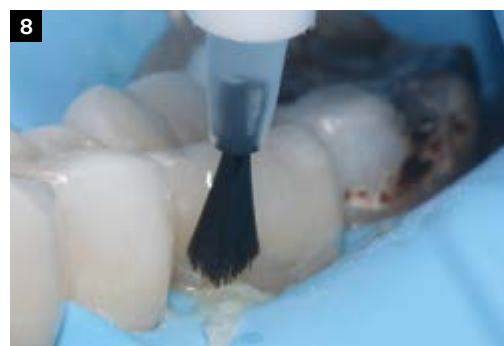5 Mordenzatura selettiva dello smalto con 3M™ Scotchbond™ mordenzante dopo la pulizia della preparazione con allumina con granulometria di 50 µm.



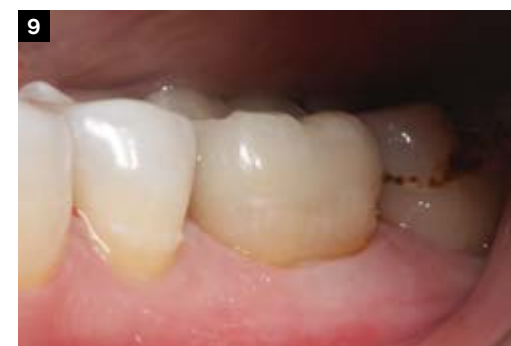6 Preparazione con 3M™ Scotchbond™ Universal Plus adesivo applicato dopo l'asciugatura con getto d'aria, senza fotopolimerizzazione.



7 Applicazione di 3M™ RelyX™ Universal cemento composito.



8 Rimozione del materiale in eccesso.



9 Situazione finale.

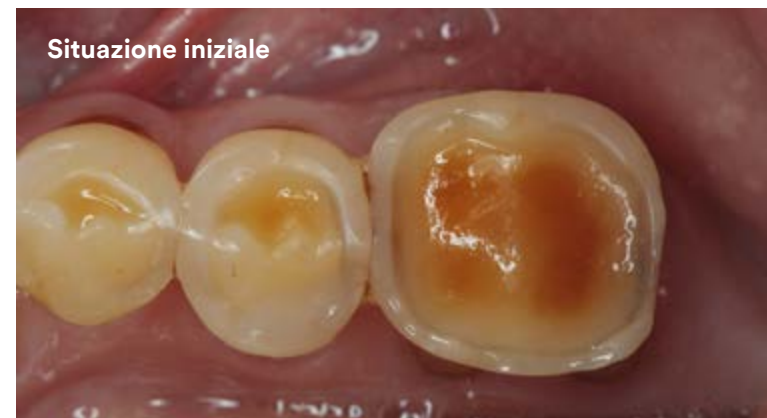Cementazione adesiva con tecnica di mordenzatura selettiva di un onlay in metallo

Caso clinico a cura del Dott. Akit Patel, Regno Unito

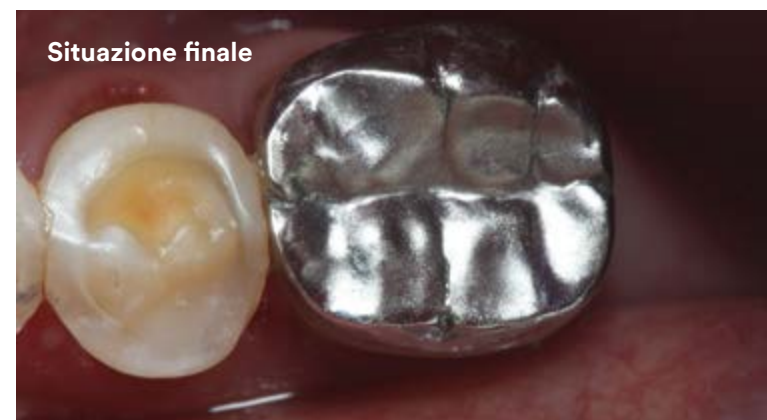Il paziente di 68 anni presentava una grave usura del dente 36. Il dente è stato preparato secondo la tecnica conservativa per l'applicazione di un onlay adesivo in metallo non prezioso, al fine di proteggere la dentina esposta e di ripristinare la funzione oclusale. L'onlay è stato sottoposto a trattamento preliminare con sabbatura e, in questo caso, è stato eseguito il condizionamento facoltativo del metallo con 3M™ Scotchbond™ Universal Plus adesivo. Per la cementazione sono stati utilizzati 3M™ RelyX™ Universal cemento composito e Scotchbond Universal Plus adesivo con tecnica adesiva di mordenzatura selettiva.



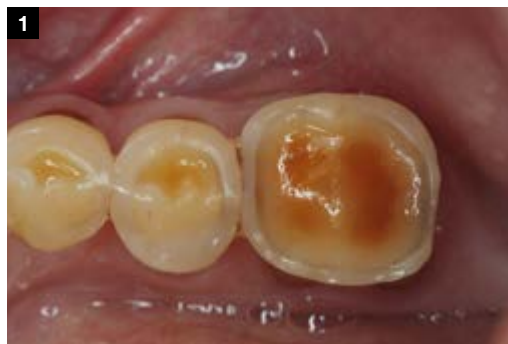Situazione iniziale



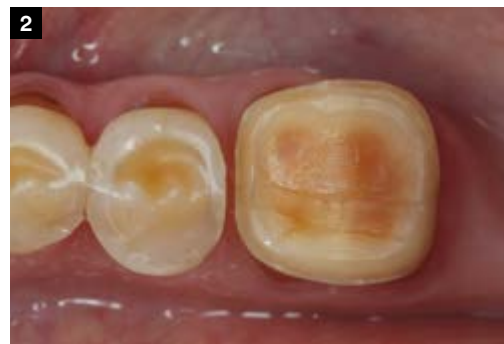Situazione finale



Cementazione adesiva con tecnica di mordenzatura selettiva di un onlay in metallo



1 Situazione iniziale.



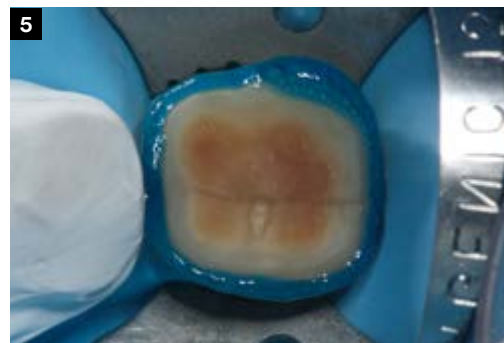
2 Preparazione.



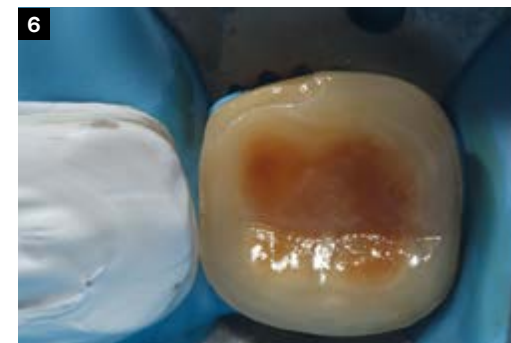
3 Sabbiatura della superficie di cementazione dell'onlay in metallo.



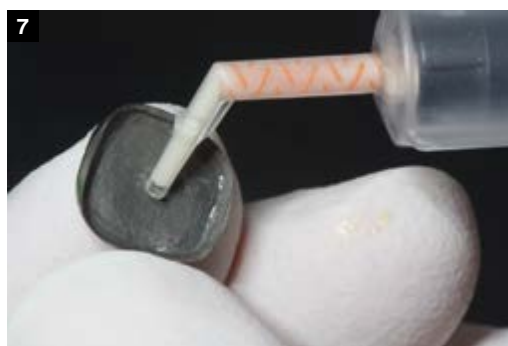4 Applicazione di 3M™ Scotchbond™ Universal Plus adesivo, seguita da assottigliamento con getto d'aria.



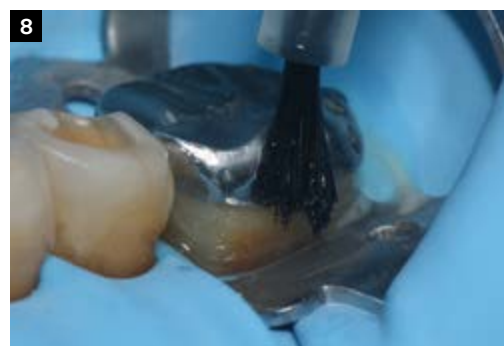
5 Mordenzatura selettiva dello smalto con 3M™ Scotchbond™ mordenzante dopo la pulizia della preparazione con allumina con granulometria di 50 µm.



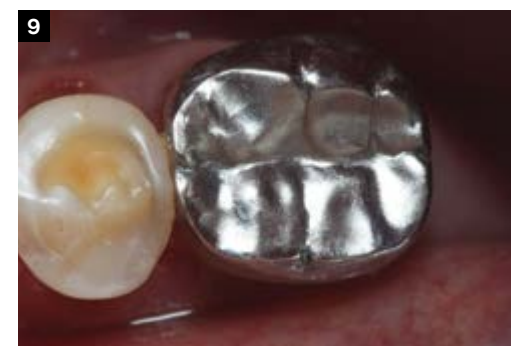6 Dopo l'applicazione e l'assottigliamento con getto d'aria di 3M™ Scotchbond™ Universal Plus adesivo, senza fotopolimerizzazione.



7 Applicazione di 3M™ RelyX™ Universal cemento composito.



8 Rimozione del materiale in eccesso.



9 Situazione finale.

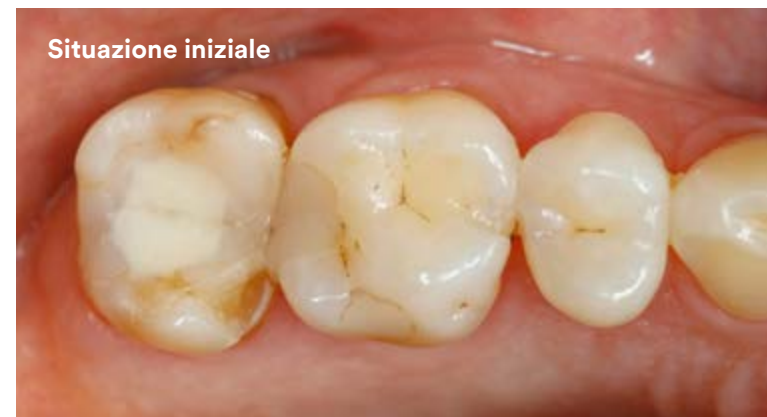Cementazione adesiva con tecnica di mordenzatura selettiva di una corona parziale IPS e.max® CAD

Caso clinico a cura del Dott. Gunnar Reich, Germania

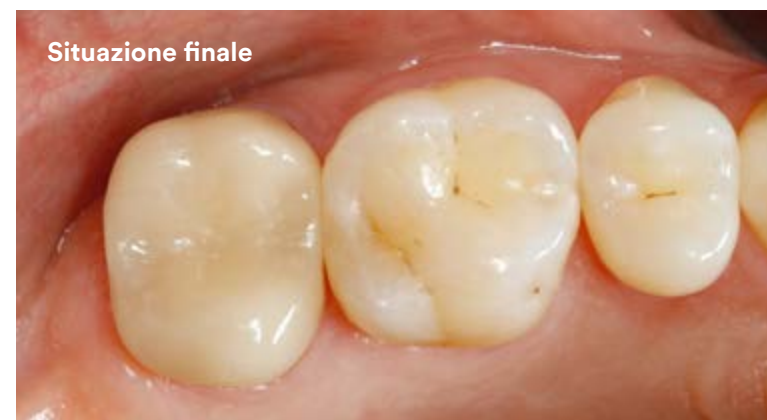La paziente di 52 anni presentava un'otturazione estesa in composito e una frattura cuspidale sul dente 26 sottoposto a trattamento endodontico. Il dente è stato restaurato con una corona parziale in ceramica vetrosa al disilicato di litio, cementata con 3M™ RelyX™ Universal cemento composito e 3M™ Scotchbond™ Universal Plus adesivo con tecnica adesiva di mordenzatura selettiva.



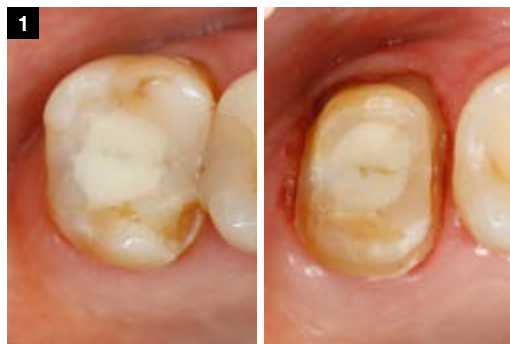Situazione iniziale



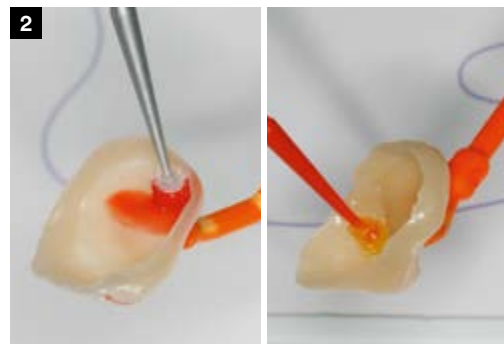
Situazione finale



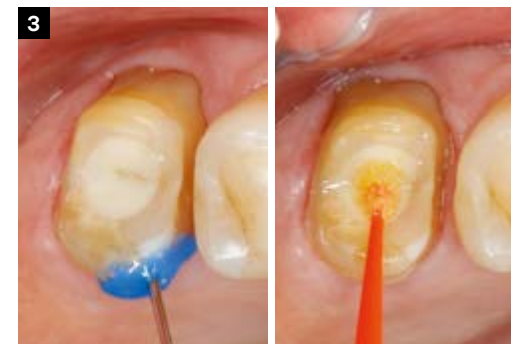Cementazione adesiva con tecnica di mordenzatura selettiva di una corona parziale IPS e.max® CAD



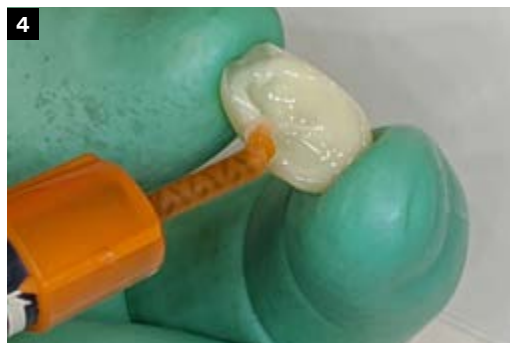1 Situazione iniziale e preparazione.



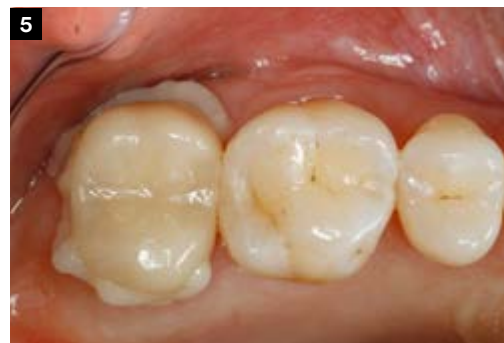2 Mordenzatura della superficie di cementazione con acido fluoridrico e condizionamento con 3M™ Scotchbond™ Universal Plus adesivo usato come silano.



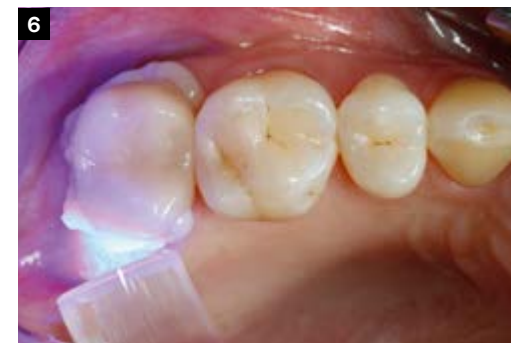3 Mordenzatura selettiva dello smalto con 3M™ Scotchbond™ Universal mordenzante e applicazione di 3M™ Scotchbond™ Universal Plus adesivo.



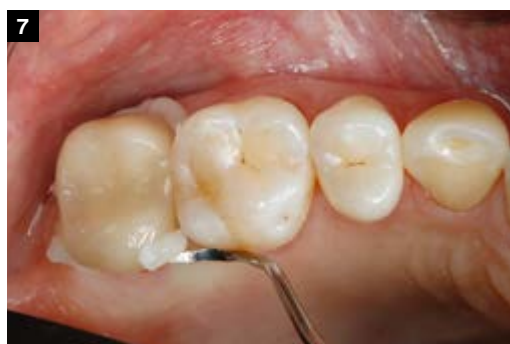4 Applicazione di 3M™ RelyX™ Universal cemento composito.



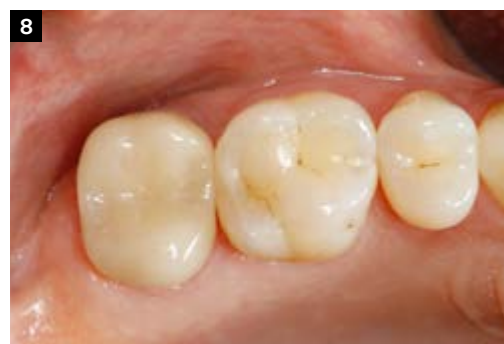5 Corona parziale in posizione, con cemento in eccesso.



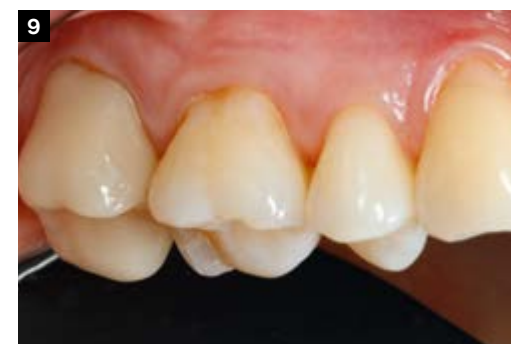6 Polimerizzazione del cemento in eccesso con tecnica "tack cure".



7 Rimozione del materiale in eccesso con un ablatore.



8 Situazione finale.



9 Situazione finale, vista vestibolare.

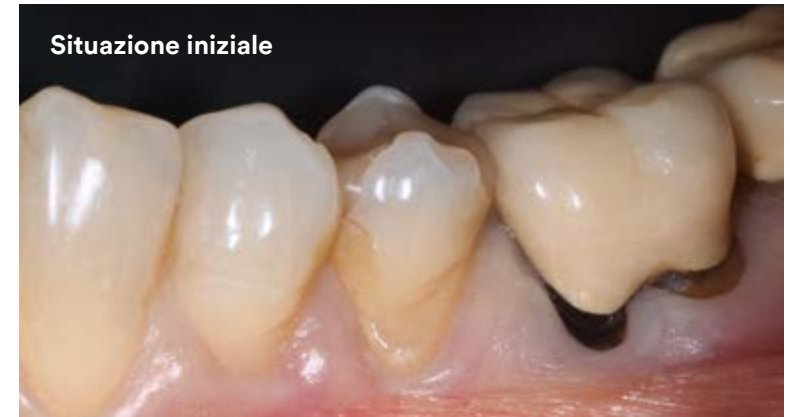Cementazione adesiva con tecnica total-etch di un overlay in ceramica vetrosa realizzato con sistema CAD/CAM per studio dentistico

Caso clinico a cura del Dott. Stergios Zafiriadis, Svizzera

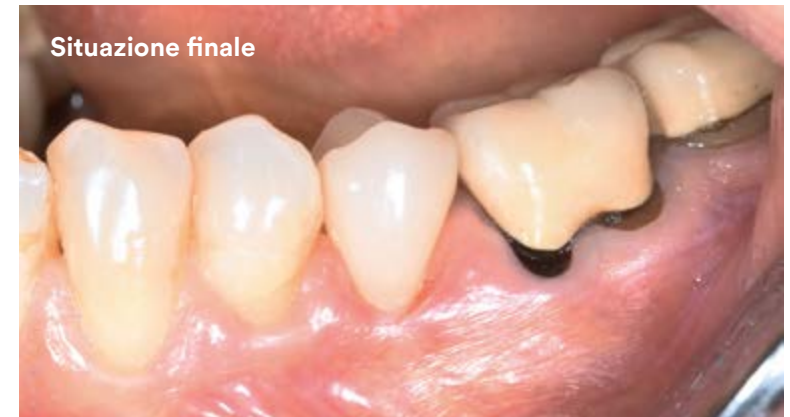La paziente di 61 anni presentava una frattura cuspidale e una carie secondaria sul dente 35. Il dente è stato restaurato con un overlay Straumann® n!ce® A2 HT realizzato con sistema CAD/CAM per studio dentistico. Come primer per il restauro e adesivo dentale con tecnica total-etch è stato utilizzato 3M™ Scotchbond™ Universal Plus adesivo. Per la cementazione è stato utilizzato 3M™ RelyX™ Universal cemento composito.



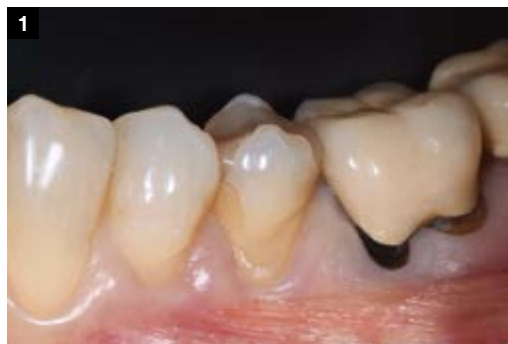Situazione iniziale



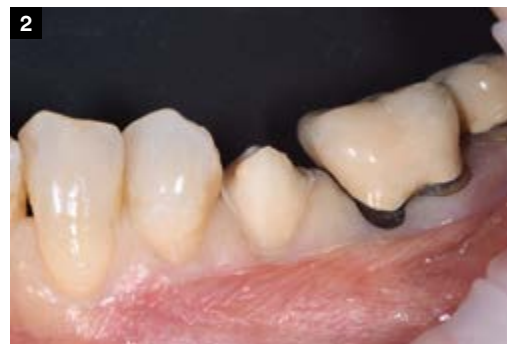Situazione finale



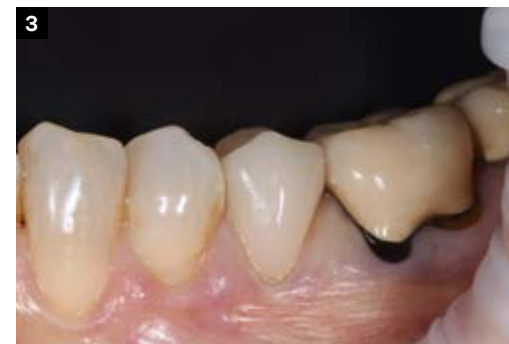**Cementazione
adesiva con
tecnica total-etch
di un overlay in
ceramica vetrosa
realizzato con
sistema CAD/CAM
per studio
dentistico**



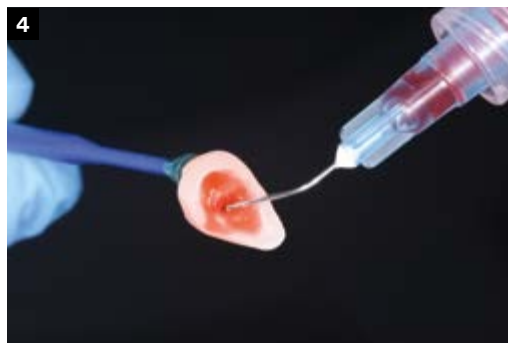1
Situazione iniziale.



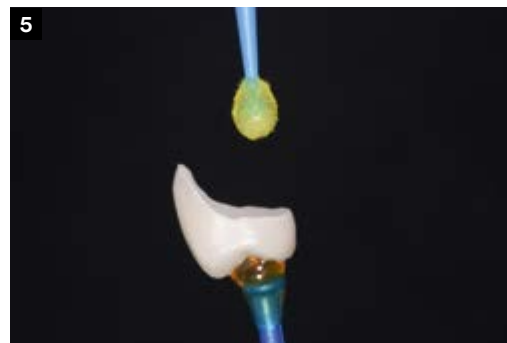2
Preparazione.



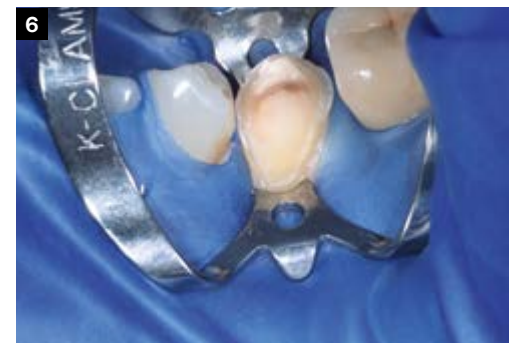3
Prova dell'overlay in ceramica vetrosa.



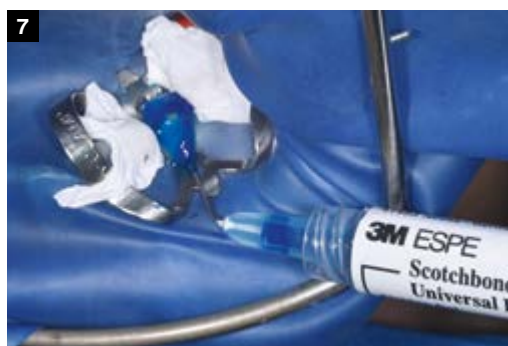4
Mordenzatura con acido fluoridrico.



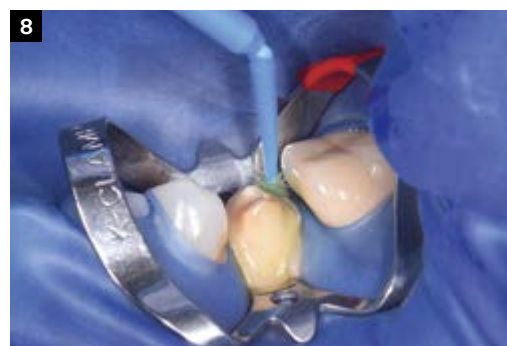5
Applicazione di 3M™ Scotchbond™ Universal Plus
adesivo usato come primer a base di silano.



6
Preparazione pronta per la cementazione.



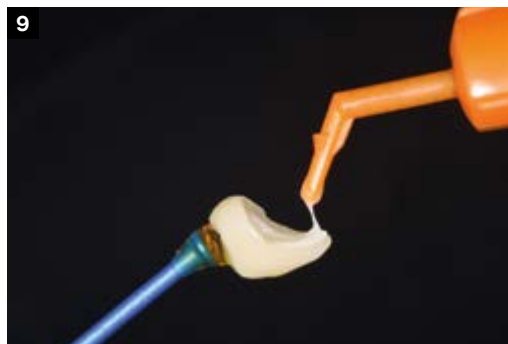7
Mordenzatura totale.



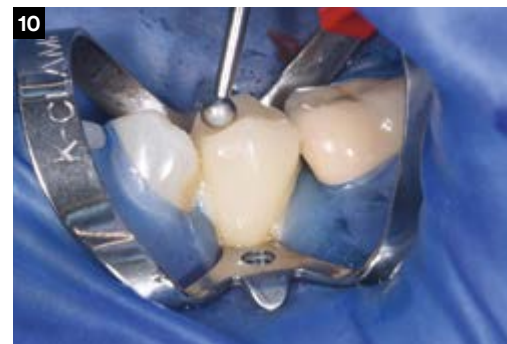8
Applicazione di 3M™ Scotchbond™ Universal Plus
adesivo.

Caso clinico a cura
del Dott. Stergios Zafiriadis,
Svizzera

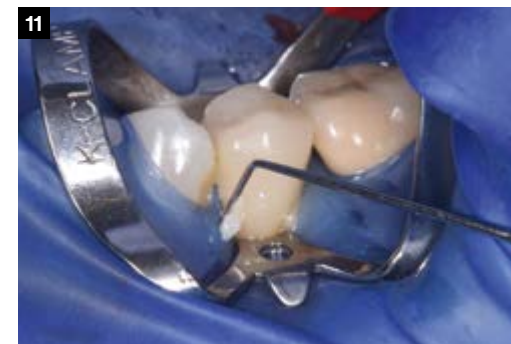**Cementazione
adesiva con
tecnica total-etch
di un overlay in
ceramica vetrosa
realizzato con
sistema CAD/CAM
per studio
dentistico**



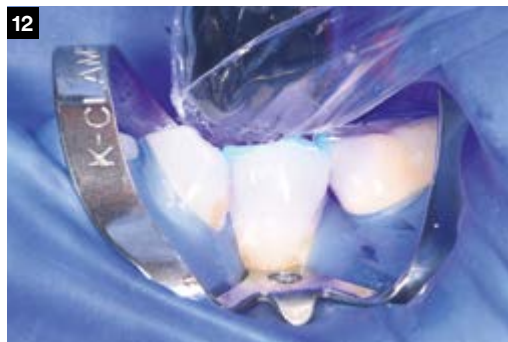
9
Applicazione di 3M™ RelyX™ Universal cemento composito.



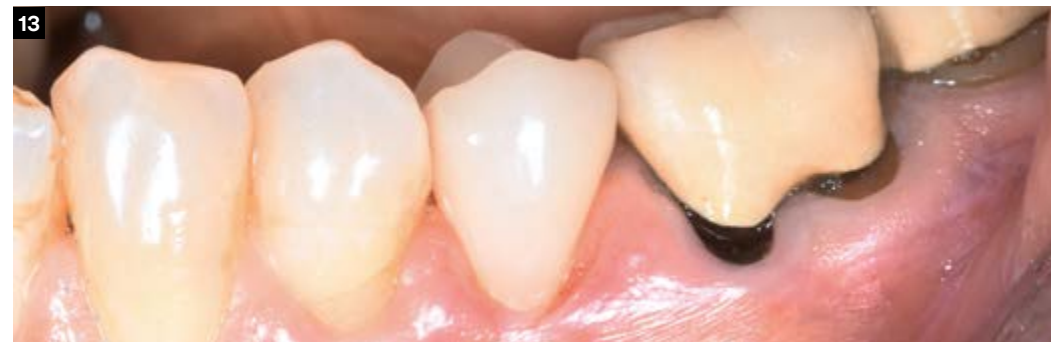10
Posizionamento del restauro.



11
Rimozione del materiale in eccesso.



12
Fotopolimerizzazione.

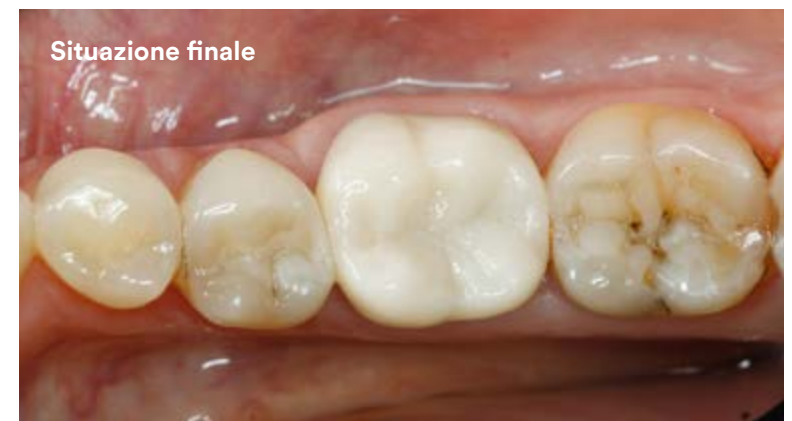
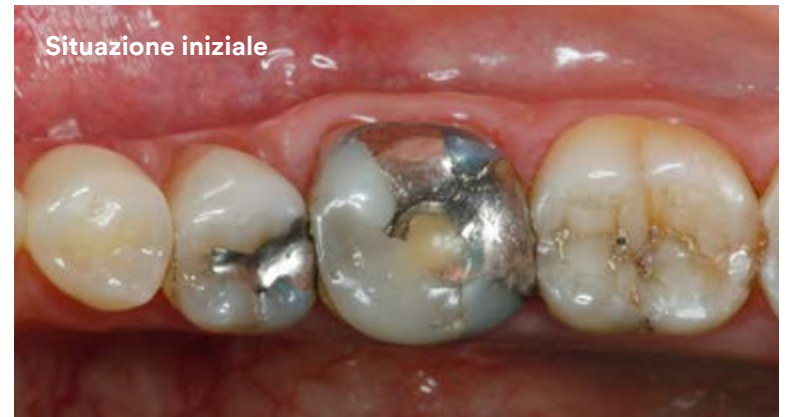
13
Situazione finale subito dopo il posizionamento.

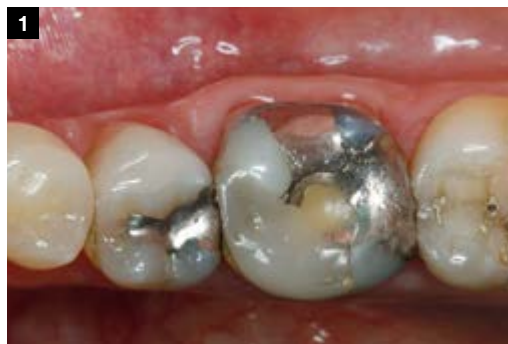Cementazione autoadesiva di una corona in ossido di zirconio

Caso clinico a cura del Dott. Gunnar Reich, Germania

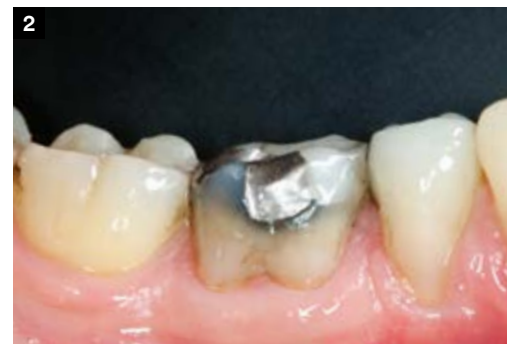La paziente di 55 anni presentava un'otturazione insufficiente in amalgama e una frattura dello smalto sul molare inferiore. È stata realizzata una corona con 3M™ Chairside Zirconia, successivamente posizionata con 3M™ RelyX™ Universal cemento composito secondo un protocollo autoadesivo.



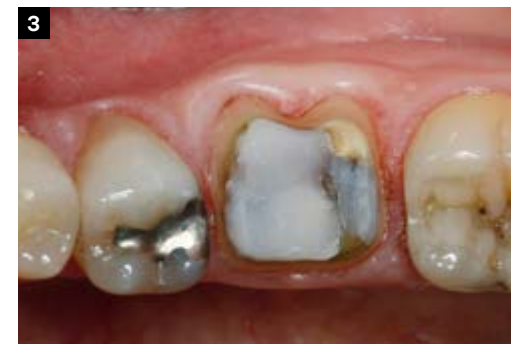Cementazione autoadesiva di una corona in ossido di zirconio



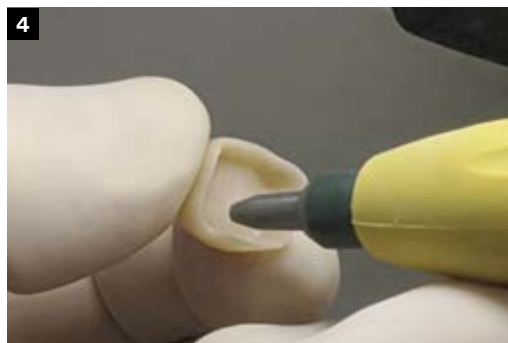1
Situazione iniziale.



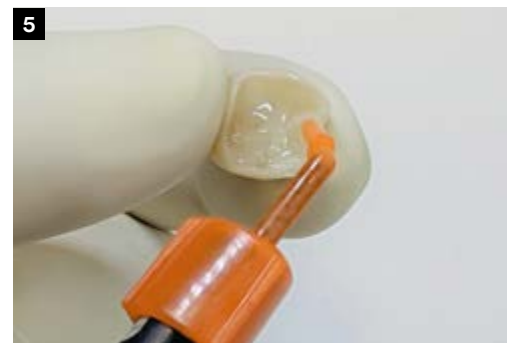2
Situazione iniziale, vista vestibolare.



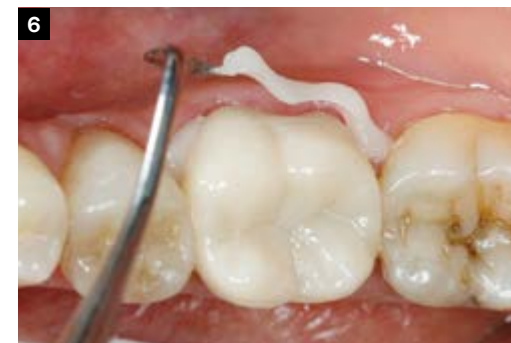3
Preparazione.



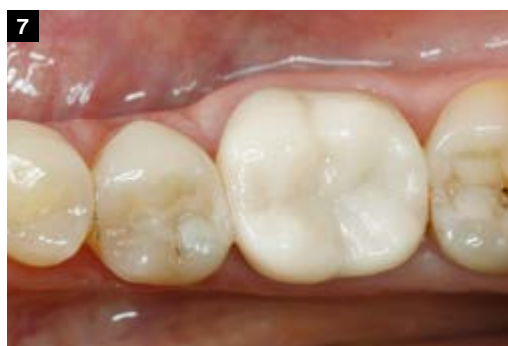4
Sabbatura.



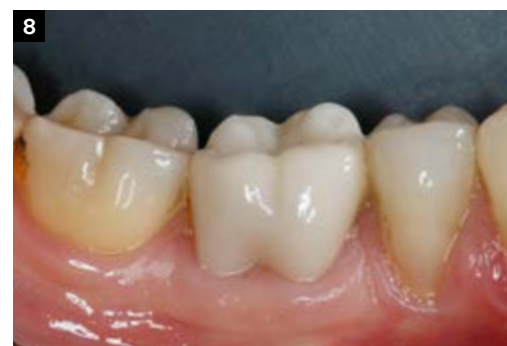5
Applicazione di 3M™ RelyX™ Universal cemento composito.



6
Rimozione del materiale in eccesso.



7
Situazione finale.



8
Situazione finale, vista vestibolare.

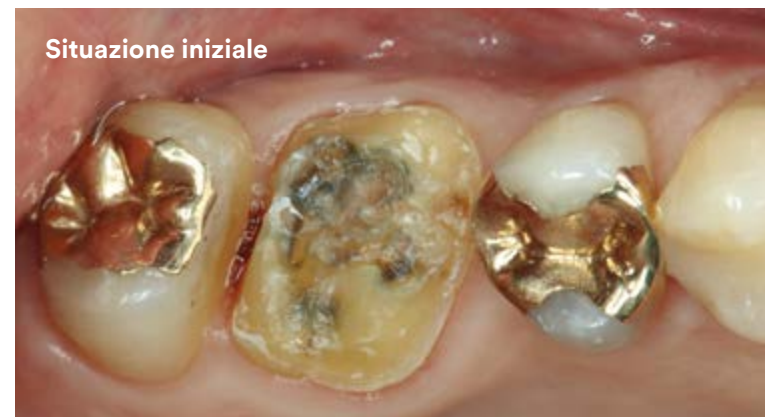Ricementazione autoadesiva di una corona in oro

Caso clinico a cura del Dott. Gunnar Reich, Germania

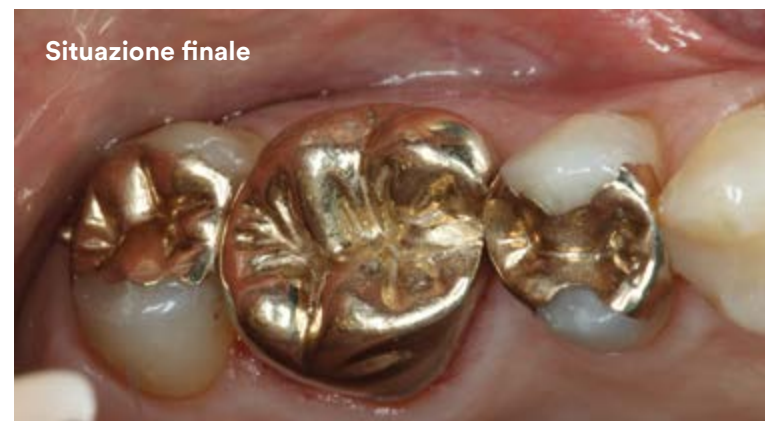Il paziente di 62 anni presentava una corona in oro distaccata dal dente 16. Il dente era solido, con minima presenza di carie secondaria. Dopo la rimozione della carie, la preparazione è stata pulita, quindi la corona è stata sabbiata e ricementata con 3M™ RelyX™ Universal cemento composito.



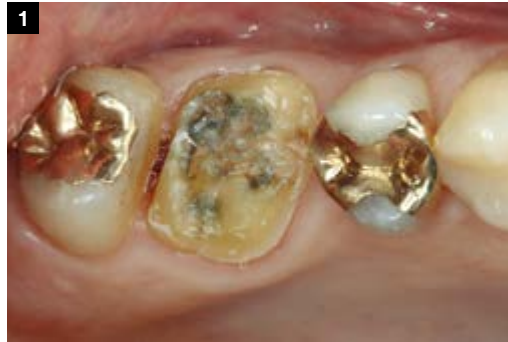Situazione iniziale



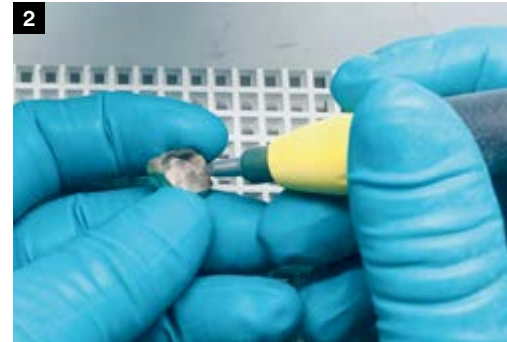Situazione finale



Ricementazione autoadesiva di una corona in oro



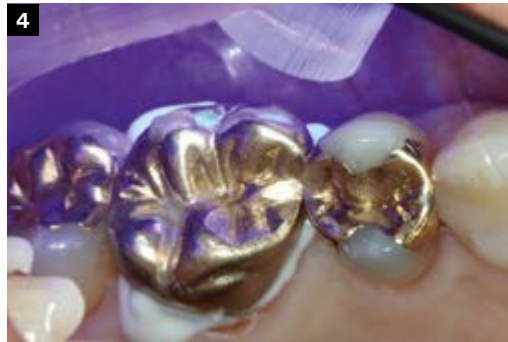1
Situazione iniziale.



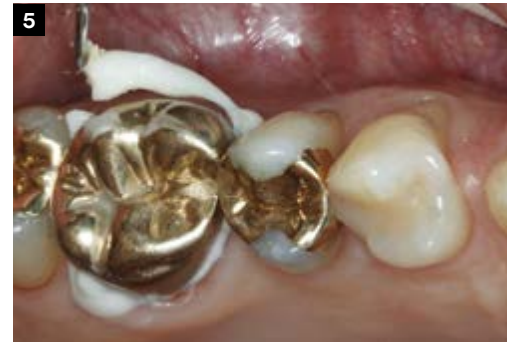2
Preparazione.



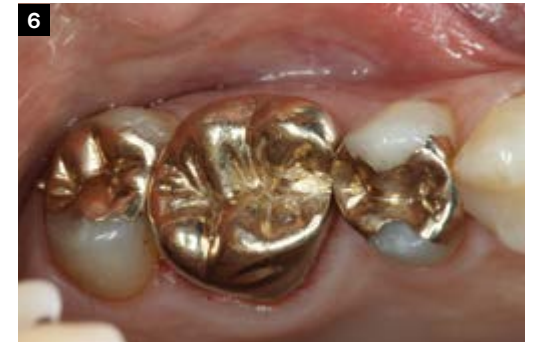3
Applicazione di 3M™ RelyX™ Universal cemento composito.



4
Polimerizzazione del cemento in eccesso con tecnica "tack cure".



5
Rimozione del materiale in eccesso.



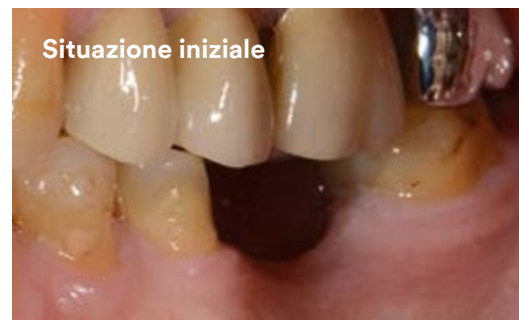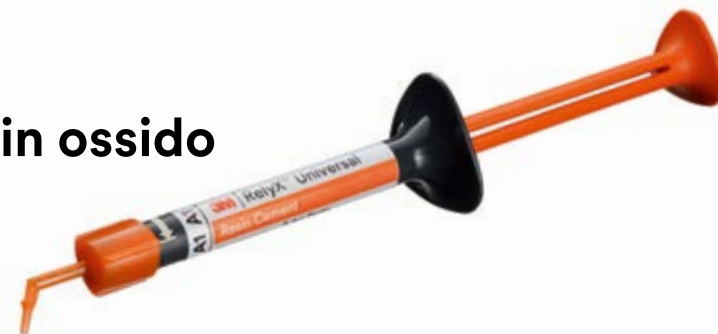6
Situazione finale.

Cementazione autoadesiva di un ponte a 3 elementi in ossido di zirconio

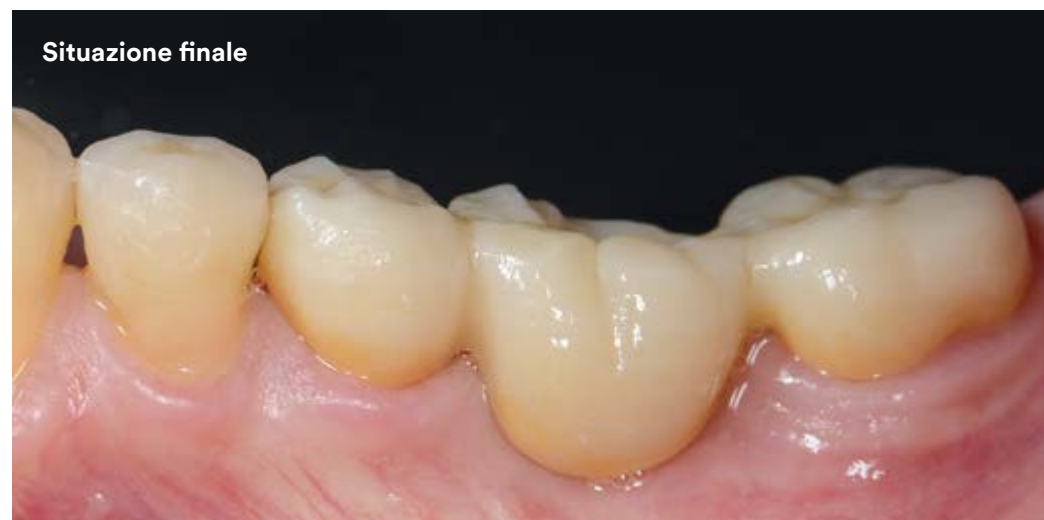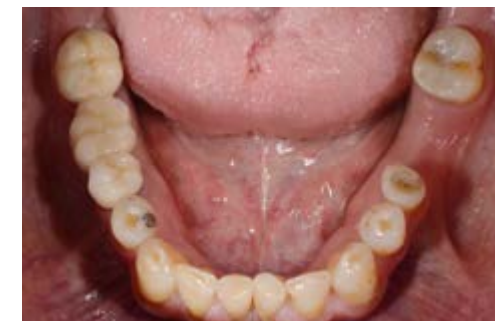Caso clinico a cura del Prof. Dott. Jan-Frederik Gueth, Germania

Il paziente di 67 anni era privo del dente 36 e presentava carie e otturazioni sui denti adiacenti 35 e 37. Dopo aver esaminato tutte le opzioni di trattamento con il paziente, nel piano di trattamento si è deciso di utilizzare una protesi fissa a 3 elementi in ossido di zirconio integrale.

Dopo aver escavato scrupolosamente la carie e rinnovato le otturazioni, è stata eseguita la preparazione ed è stata realizzata un'impronta di precisione con 3M™ Impregum™ Super Quick materiale da impronta in polietere. È stato realizzato un ponte in 3M™ Lava™ Esthetic zirconia estetica fluorescente full-contour, successivamente posizionato con 3M™ RelyX™ Universal cemento composito secondo un protocollo autoadesivo.

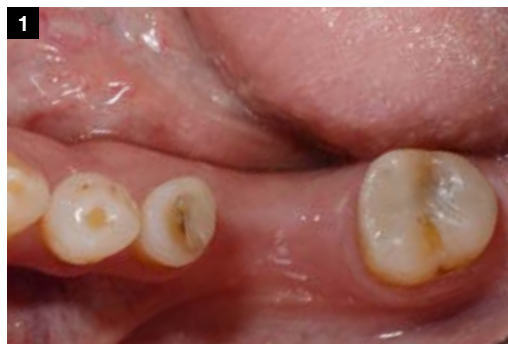

Situazione iniziale

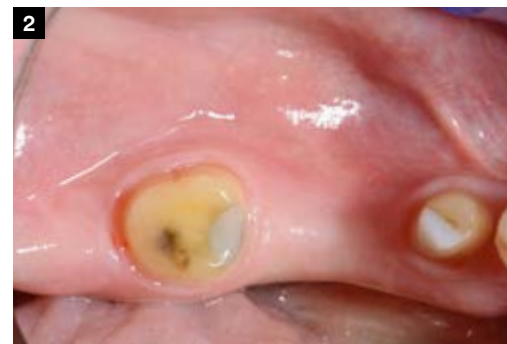

Situazione finale

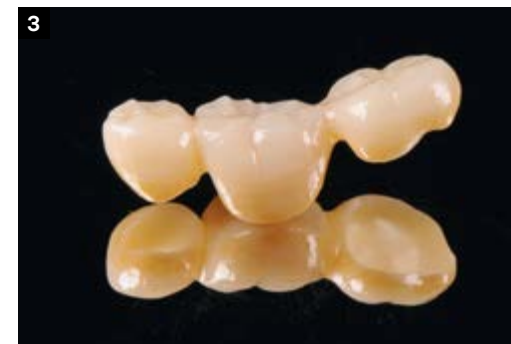Cementazione autoadesiva di un ponte a 3 elementi in ossido di zirconio



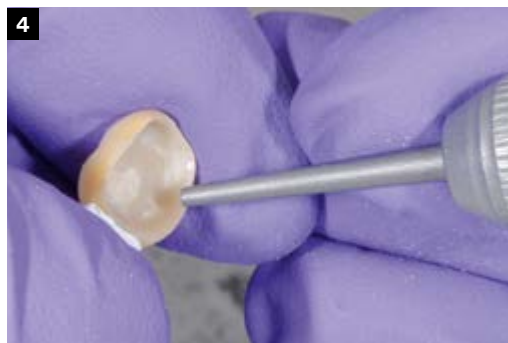1 Situazione iniziale.



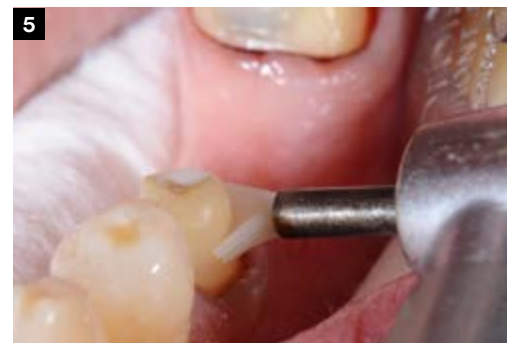2 Preparazioni.



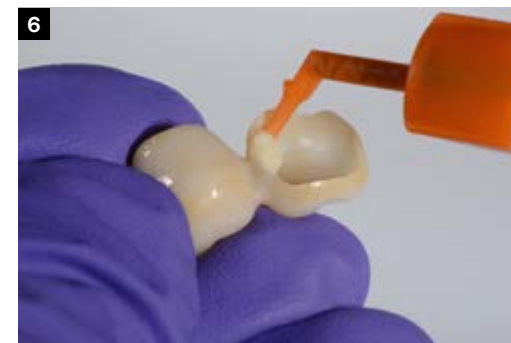3 Ponte in 3M™ Lava™ Esthetic zirconia estetica fluorescente full-contour



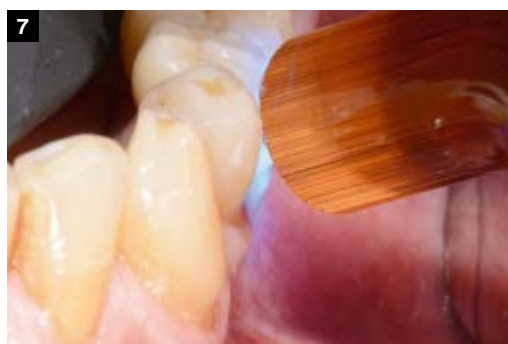
4 Sabbiatura della superficie di cementazione.



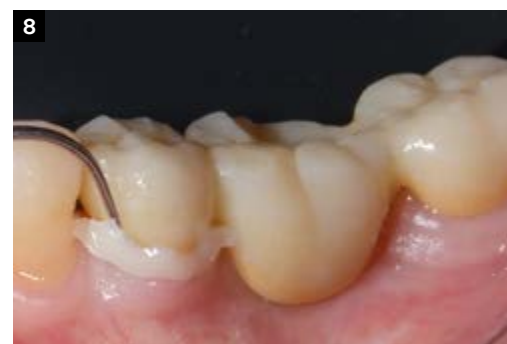5 Pulizia della preparazione con pasta lucidante priva di fluoro.



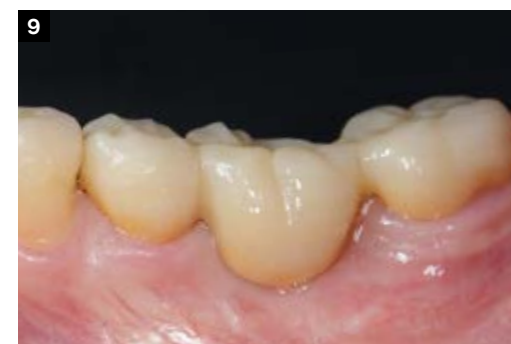6 Applicazione di 3M™ RelyX™ Universal cemento composito.



7 Polimerizzazione del cemento in eccesso con tecnica "tack cure".



8 Rimozione del materiale in eccesso.

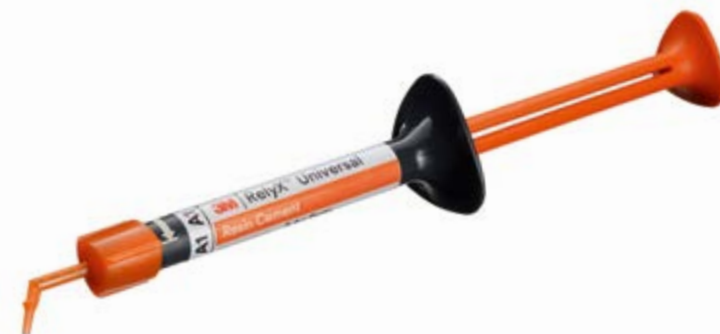

9 Situazione finale.

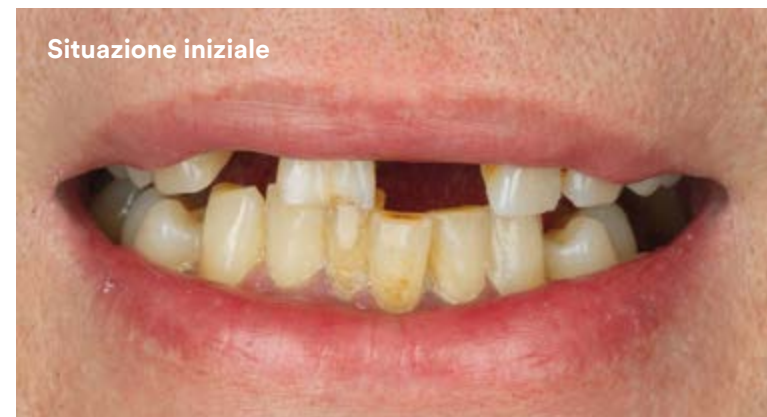Cementazione autoadesiva di un ponte a 6 elementi per denti anteriori in ossido di zirconio

Caso clinico a cura del Dott. Andreas W. Benecke, Germania

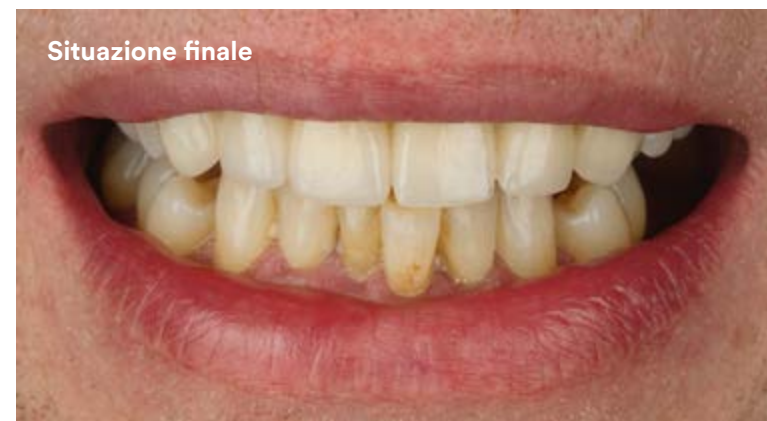Il paziente di 45 anni presentava alcuni denti mancanti e carie e desiderava principalmente la riabilitazione del settore anteriore. Dopo una consultazione riguardo agli aspetti funzionali, estetici ed economici, si è optato per un ponte in ossido di zirconio monolitico a 6 elementi su quattro monconi dentali per la ricostruzione del settore anteriore. In questo caso, dopo la sabbiatura è stato eseguito il condizionamento facoltativo dell'ossido di zirconio con 3M™ Scotchbond™ Universal Plus adesivo. Sui denti è stato seguito un protocollo autoadesivo, utilizzando 3M™ RelyX™ Universal cemento composito.



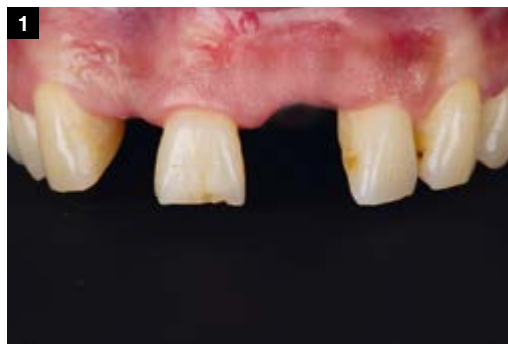Situazione iniziale



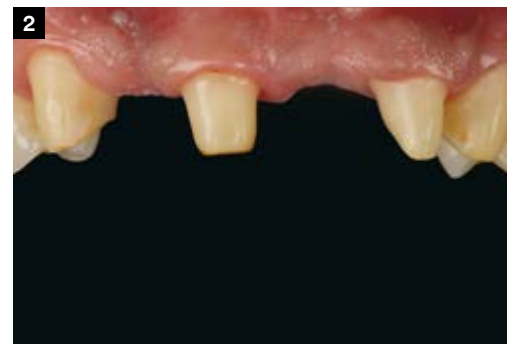Situazione finale



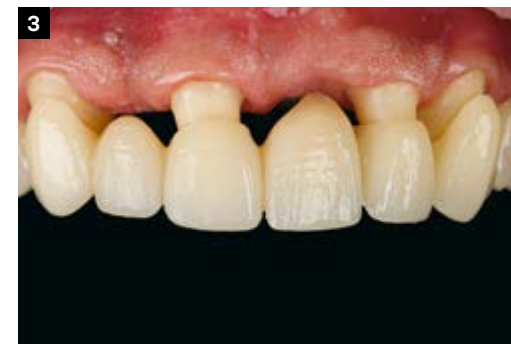Cementazione autoadesiva di un ponte a 6 elementi per denti anteriori in ossido di zirconio



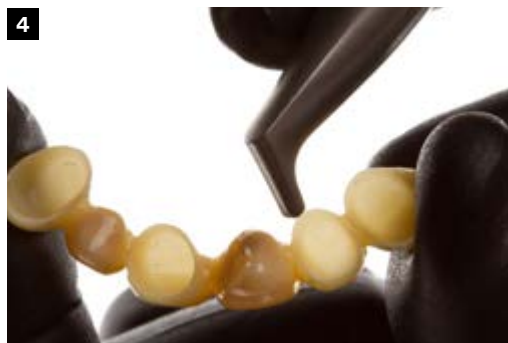1 Situazione iniziale.



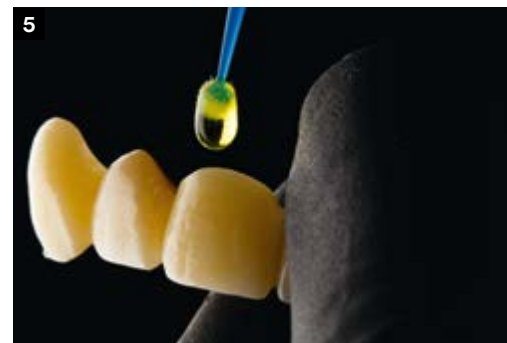2 Preparazioni finali pronte per il posizionamento.



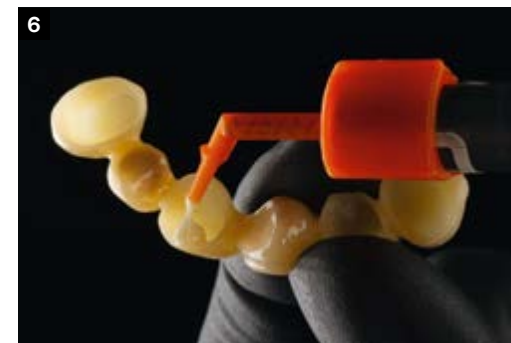3 Prova.



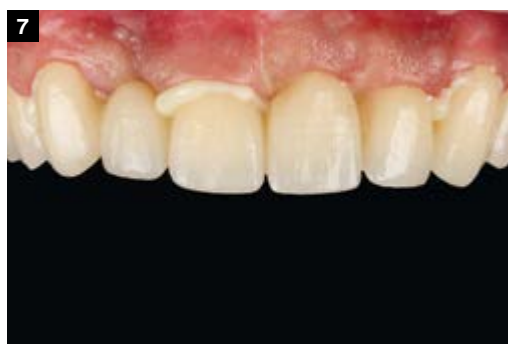4 Trattamento preliminare con sabbatura.



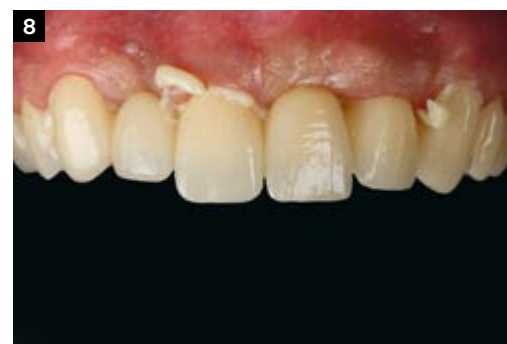5 Condizionamento con 3M[™] Scotchbond[™] Universal Plus adesivo.



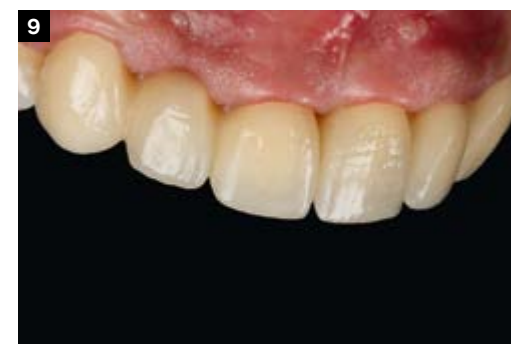6 Applicazione di 3M[™] RelyX[™] Universal cemento composito.



7 Ponte in ossido di zirconio in posizione, con cemento in eccesso.



8 Rimozione del cemento in eccesso.



9 Situazione finale.

Caso clinico a cura
del Dott. Andreas W. Benecke,
Germania

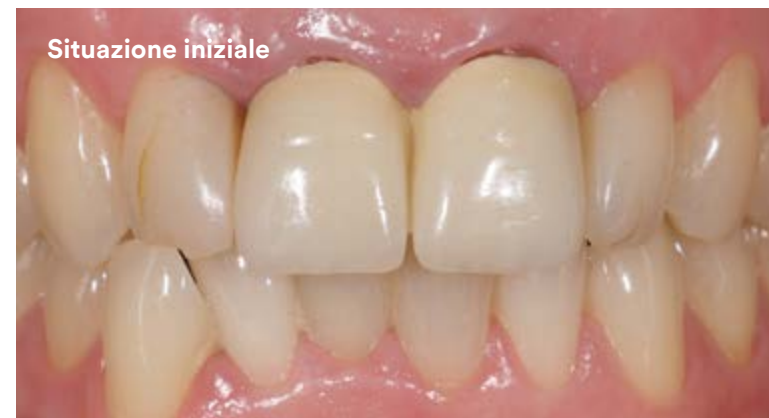Cementazione adesiva con tecnica total-etch di due corone in ceramica vetrosa al disilicato di litio

Caso clinico a cura del Dott. Rafał Mędzin, Polonia

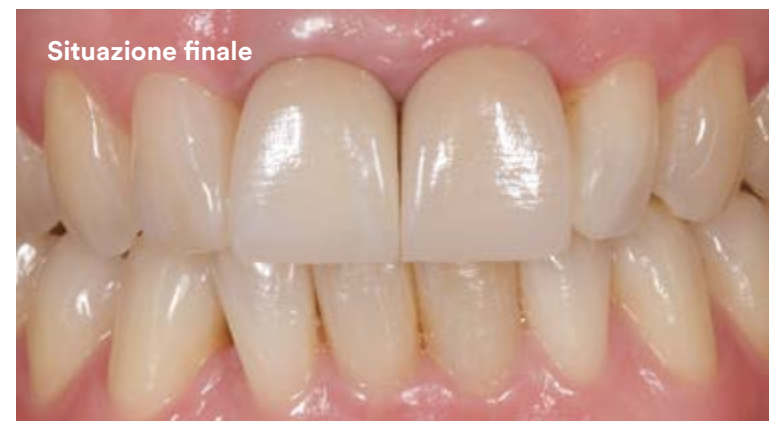La paziente era stata inviata al consulto per via di problemi agli incisivi centrali, restaurati con vecchie corone in metallo-ceramica, che presentavano un trattamento endodontico insufficiente. Entrambe le corone sono state rimosse e, dopo aver eseguito un nuovo trattamento endodontico e la ricostruzione dei monconi, sono state inserite corone provvisorie realizzate con 3M™ Protemp™ 4 composito per provvisori. La paziente ha sospeso il trattamento e si è ripresentata otto anni dopo con le stesse corone realizzate con Protemp 4. Il trattamento è stato completato inserendo corone in ceramica vetrosa al disilicato di litio, cementate con 3M™ RelyX™ Universal cemento composito e 3M™ Scotchbond™ Universal Plus con tecnica total-etch.



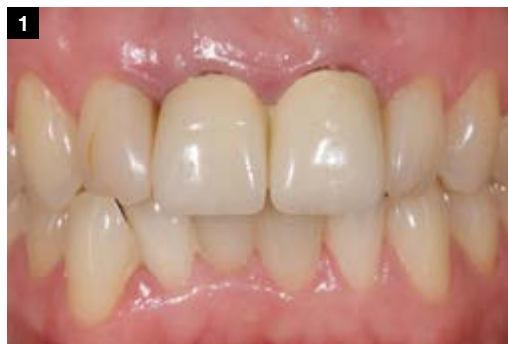Situazione iniziale



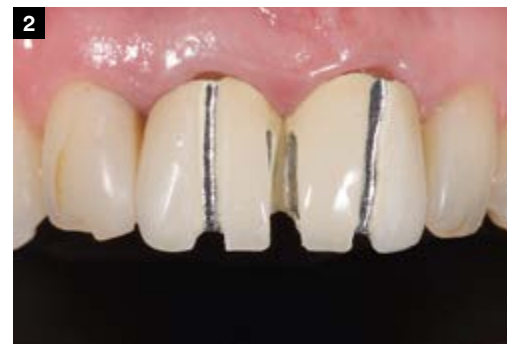Situazione finale



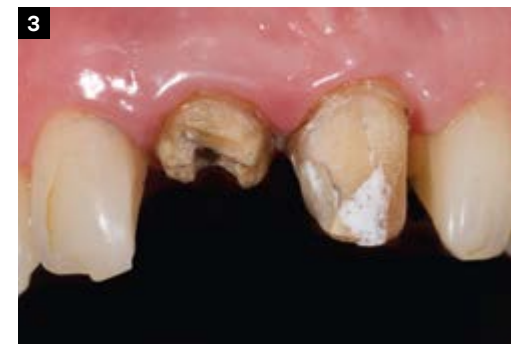**Cementazione
adesiva con
tecnica total-etch
di due corone in
ceramica vetrosa
al disilicato di
litio**



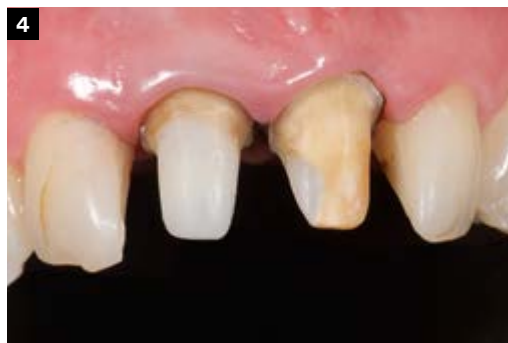1 Situazione iniziale.



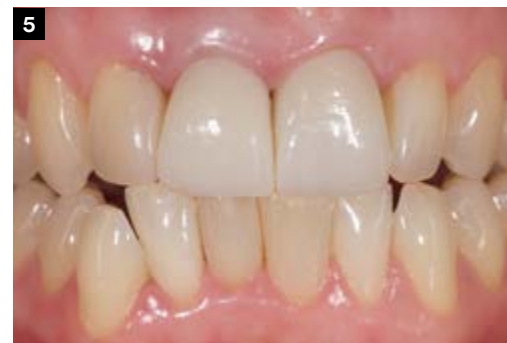2 Rimozione dei restauri in metallo-ceramica.



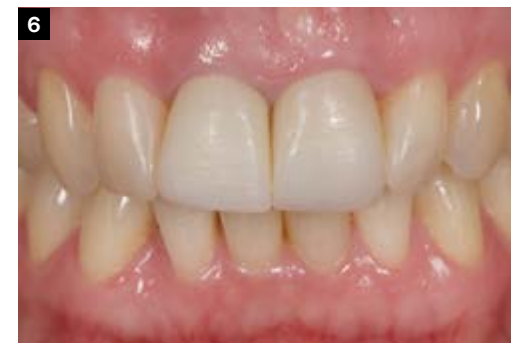3 Monconi dopo la rimozione del materiale di ricostruzione.



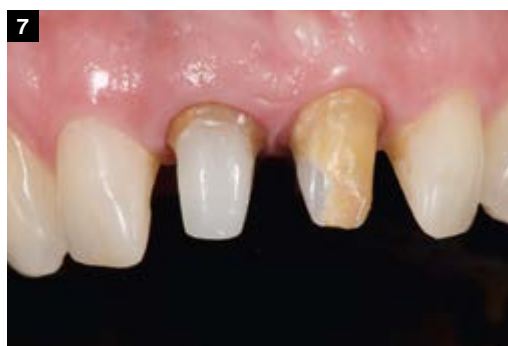4 Preparazioni finali con il nuovo materiale per la realizzazione dei monconi.



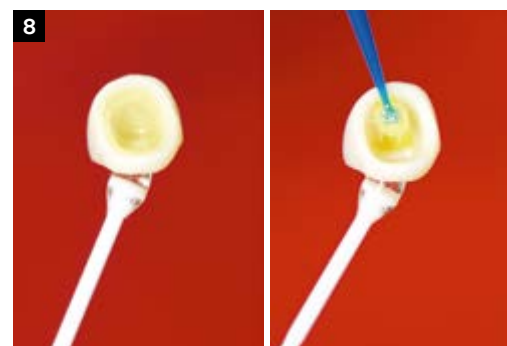
5 Corone provvisorie realizzate con 3M™ Protemp™ 4 composito per provvisori.



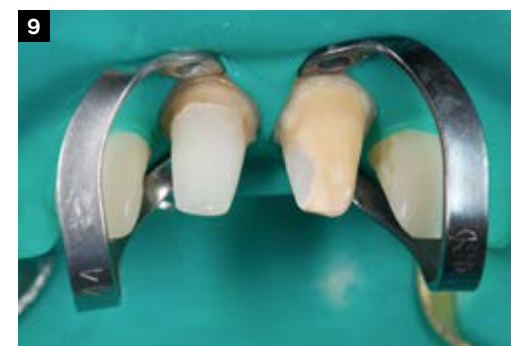6 Corone provvisorie realizzate con 3M™ Protemp™ 4 composito per provvisori dopo 8 anni di permanenza in sede.



7 Provvisori rimossi.



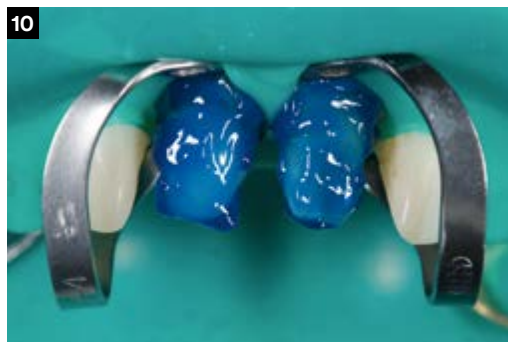8 Mordenzatura della superficie di cementazione con acido fluoridrico e condizionamento con 3M™ Scotchbond™ Universal Plus adesivo.



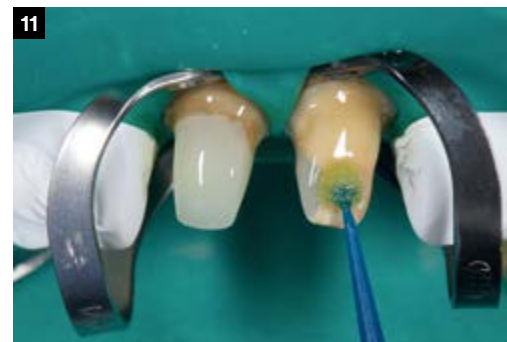9 Preparazioni pronte per il trattamento preliminare.

Caso clinico a cura
del Dott. Rafał Mędzin,
Polonia

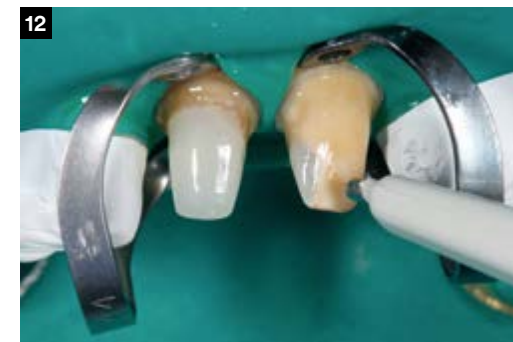**Cementazione
adesiva con
tecnica total-etch
di due corone in
ceramica vetrosa
al disilicato di
litio**



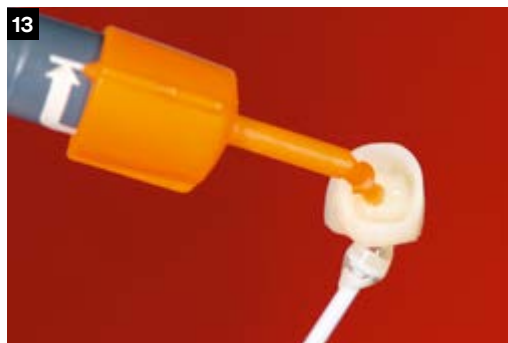10 Tecnica total-etch.



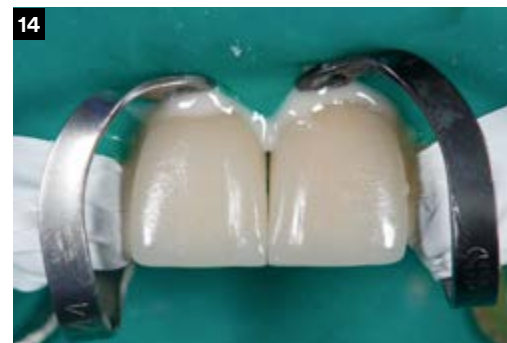11 Applicazione di 3M™ Scotchbond™ Universal Plus adesivo.



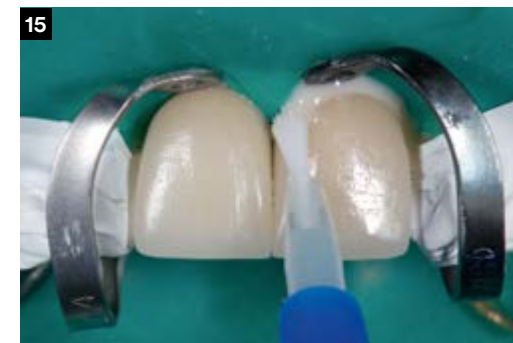12 Asciugatura con getto d'aria di 3M™ Scotchbond™ Universal Plus adesivo.



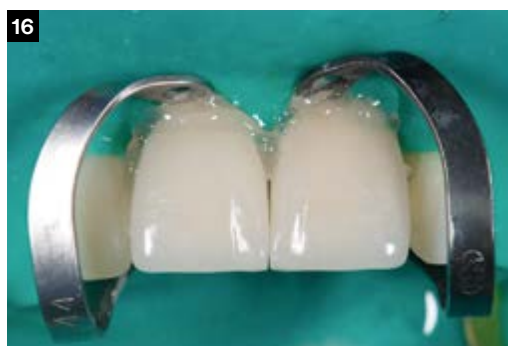13 Applicazione di 3M™ RelyX™ Universal cemento composito.




14 Corone in posizione.



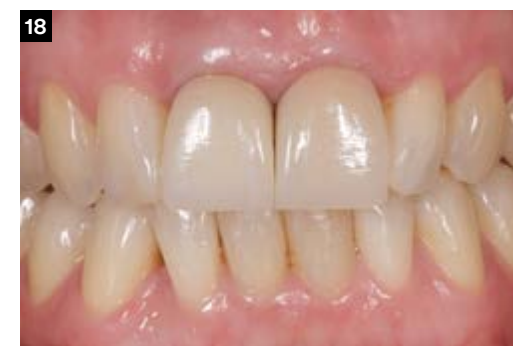15 Rimozione del materiale in eccesso con un pennellino.



16 Copertura dei margini con gel a base di glicerina.



17 Fotopolimerizzazione finale.



18 Situazione finale.

Caso clinico a cura
del Dott. Rafał Mędzin,
Polonia

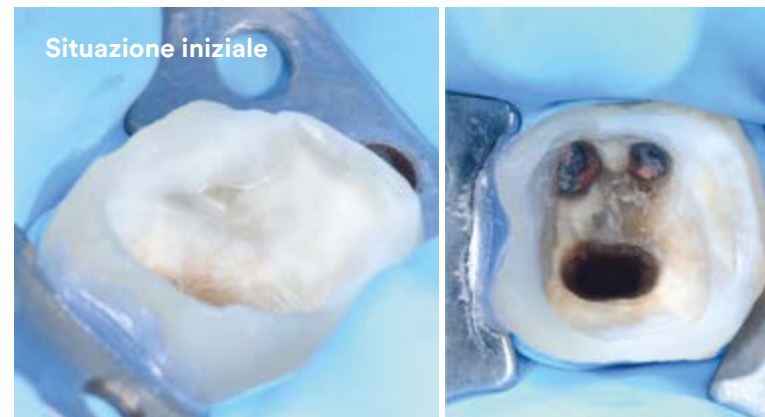Cementazione autoadesiva di un perno, ricostruzione adesiva del moncone e cementazione autoadesiva di una corona

Caso clinico a cura del Dott. Giuseppe Chiodera, Italia

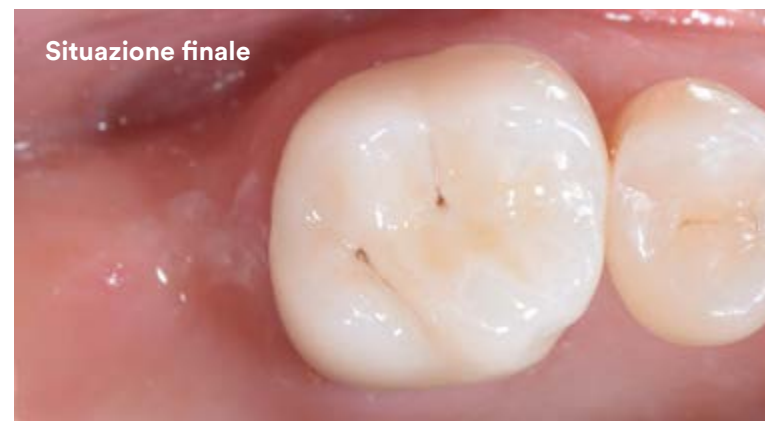Un molare sottoposto a trattamento endodontico di un paziente di 45 anni è stato restaurato con una ricostruzione del moncone con perno in fibra e una corona in ossido di zirconio monolitico. Per il posizionamento del perno e della corona finale è stato utilizzato 3M™ RelyX™ Universal cemento composito. Per la ricostruzione del moncone sono stati utilizzati 3M™ Scotchbond™ Universal Plus adesivo e 3M™ Filtek™ One Bulk Fill Restorative.



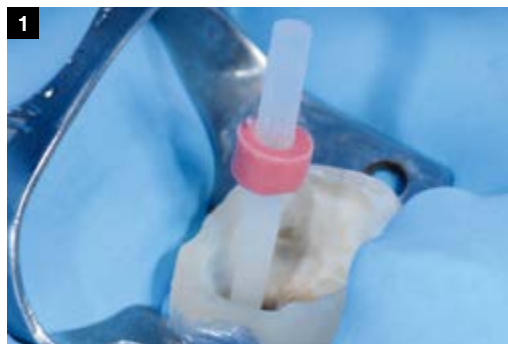Situazione iniziale



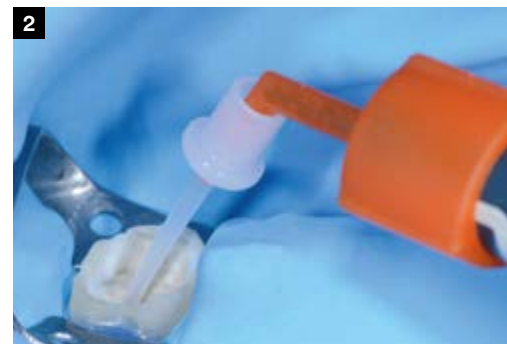Situazione finale



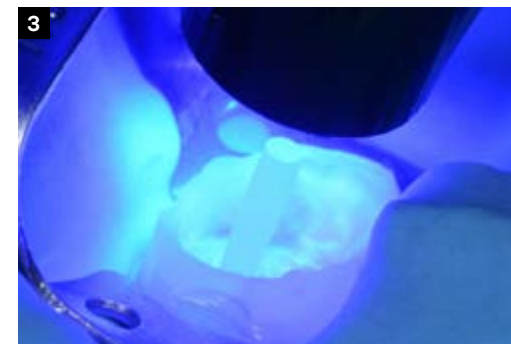Cementazione autoadesiva di un perno, ricostruzione adesiva del moncone e cementazione autoadesiva di una corona



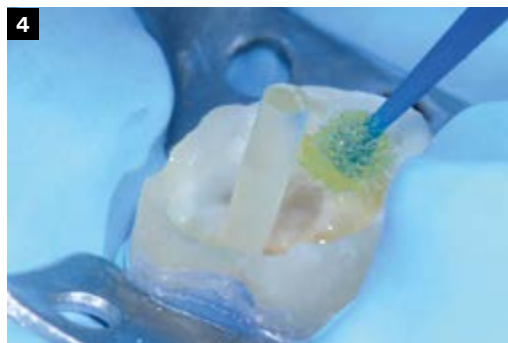1 Prova di adattamento del perno per la valutazione della lunghezza.



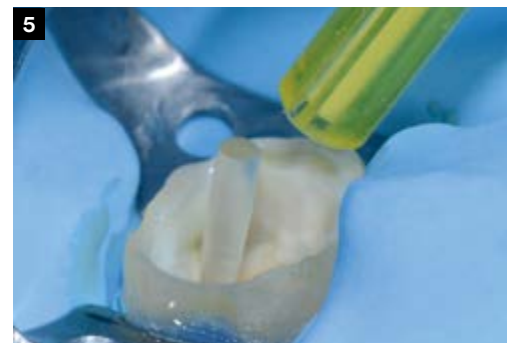2 Applicazione di 3M™ RelyX™ Universal cemento composito nel canale radicolare con la prolunga per puntale.



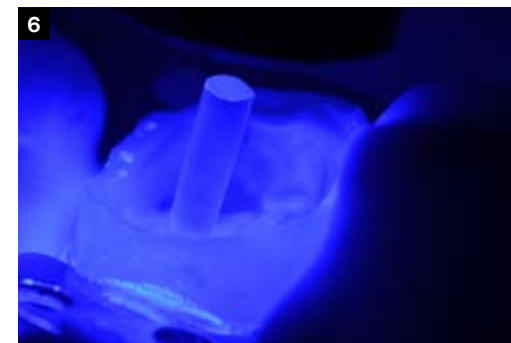
3 Fotopolimerizzazione dopo il posizionamento del perno e rimozione del cemento in eccesso.



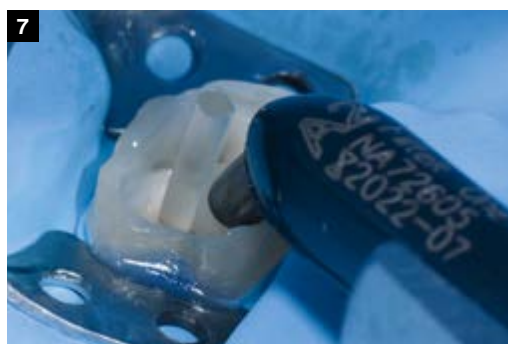4 Applicazione di 3M™ Scotchbond™ Universal Plus adesivo per la ricostruzione del moncone.



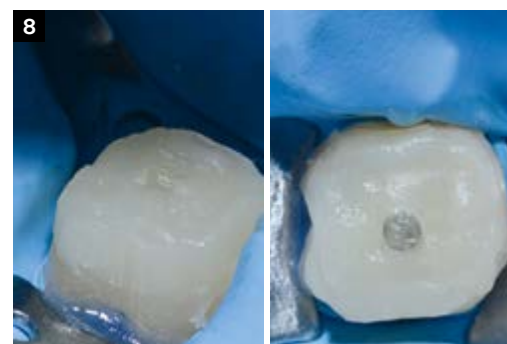5 Asciugatura con getto d'aria di 3M™ Scotchbond™ Universal Plus adesivo.



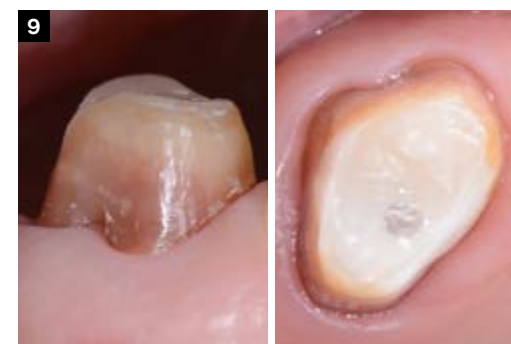6 Fotopolimerizzazione di 3M™ Scotchbond™ Universal Plus adesivo.



7 Applicazione di 3M™ Filtek™ One Bulk Fill Restorative.



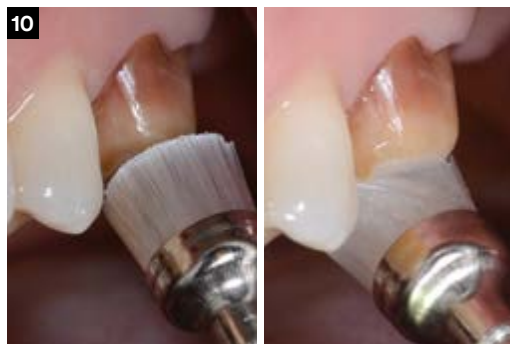8 Materiale di ricostruzione del moncone dopo la fotopolimerizzazione.



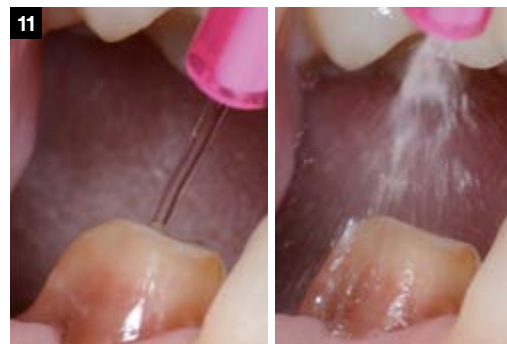9 Preparazione finale.

Caso clinico a cura
del Dott. Giuseppe Chiodera,
Italia

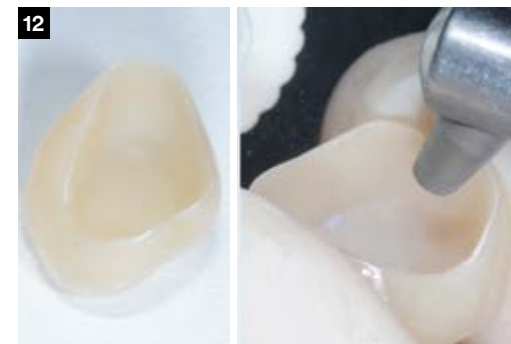Cementazione autoadesiva di un perno, ricostruzione adesiva del moncone e cementazione autoadesiva di una corona



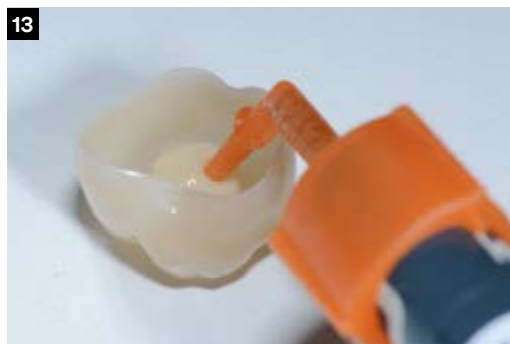10 Pulizia della preparazione all'appuntamento finale di posizionamento del restauro.



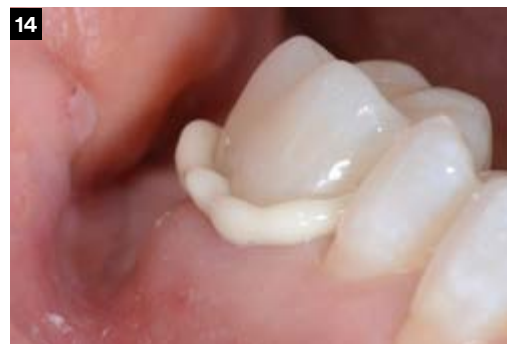11 Risciacquo e asciugatura della preparazione con getto d'aria.



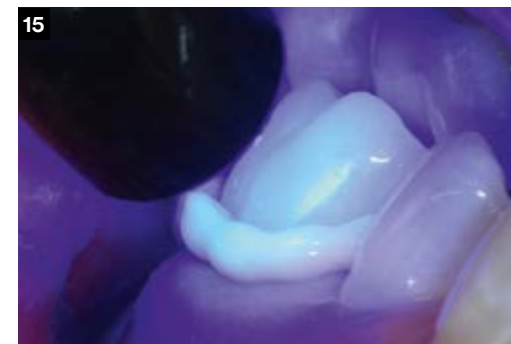
12 Sabbiatura della superficie di cementazione della corona in ossido di zirconio.



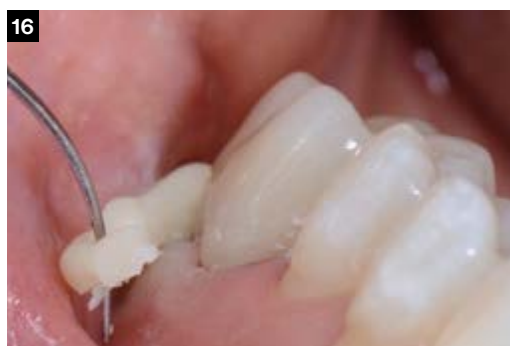13 Applicazione di 3M™ RelyX™ Universal cemento composito.



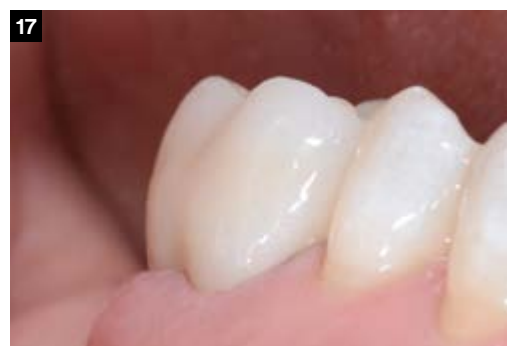14 Corona in posizione con fuoriuscita di materiale in eccesso.



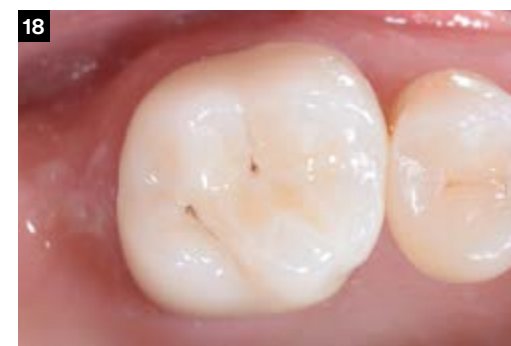15 Polimerizzazione del cemento in eccesso con tecnica "tack cure".



16 Rimozione del materiale in eccesso con uno specchio.



17 Situazione finale, vista vestibolare.



18 Situazione finale, vista oclusale.

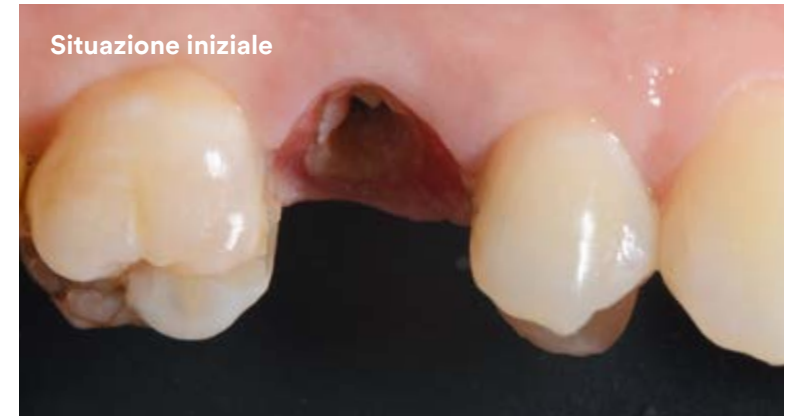Ricostruzione con moncone rinforzato con perno di una radice estrusa mediante magneti, ricoperta con una corona in ossido di zirconio cementata con procedura autoadesiva

Caso clinico a cura del Prof. Dott. Jan-Frederik Gueth, Germania

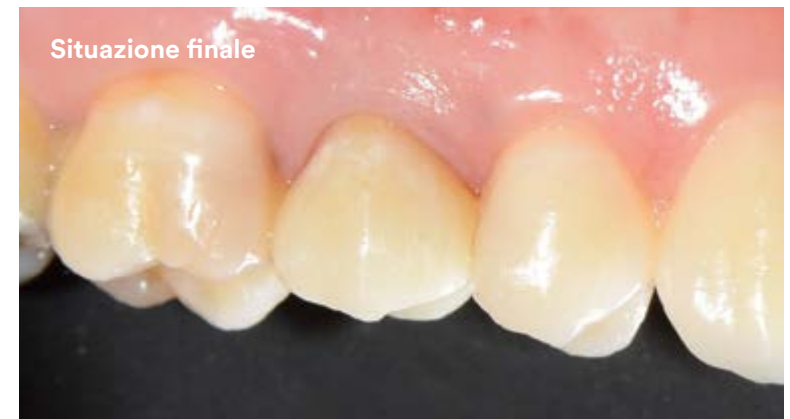La paziente di 47 anni presentava una grave compromissione del dente 15 e desiderava fortemente preservare il dente con qualsiasi mezzo. Il passaggio fondamentale dell'approccio programmato è stato l'estrusione magnetica della radice dopo il trattamento del canale radicolare. Dopo aver ricostruito il moncone con un perno è stata posizionata una corona completa in zirconia full-contour. È stato utilizzato 3M™ RelyX™ Universal cemento composito per la cementazione autoadesiva del perno in fibra 3M™ RelyX™ Fiber Post 3D e della corona in 3M™ Lava™ Esthetic zirconia estetica full-contour. Per la ricostruzione del moncone sono stati utilizzati 3M™ Scotchbond™ Universal Plus adesivo e 3M™ Filtek™ One Bulk Fill Restorative.



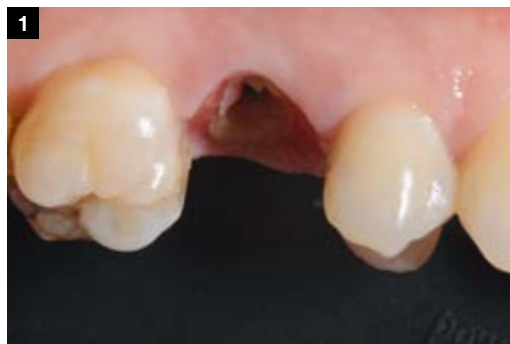Situazione iniziale



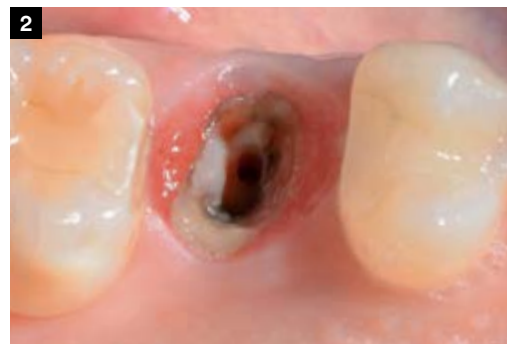Situazione finale



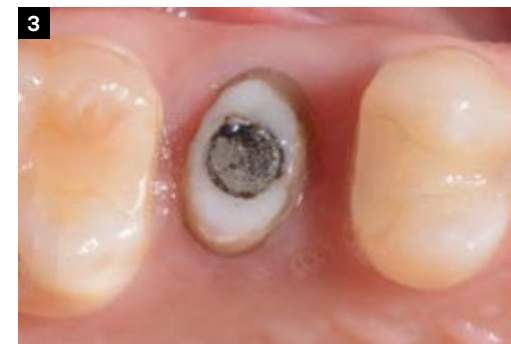Ricostruzione con moncone rinforzato con perno di una radice estrusa mediante magneti, ricoperta con una corona in ossido di zirconio cementata con procedura autoadesiva



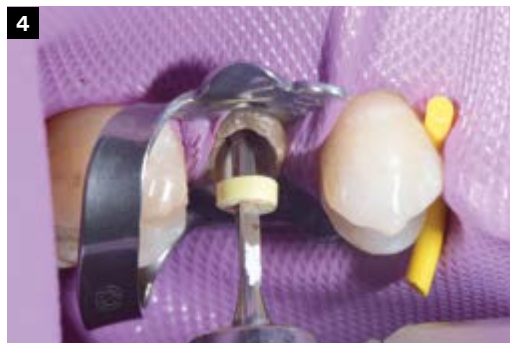1 Situazione iniziale.



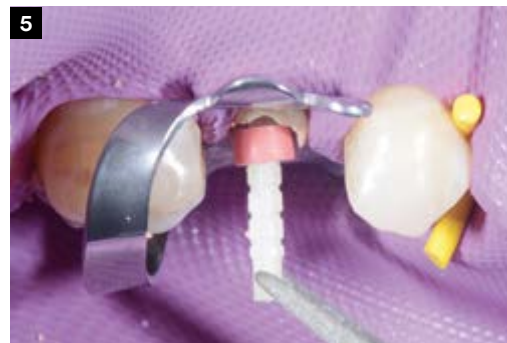2 Situazione iniziale, vista oclusale.



3 Situazione dopo il trattamento endodontico e dopo tre settimane di estrusione per mezzo di magneti fissati sulla radice e su uno splint.



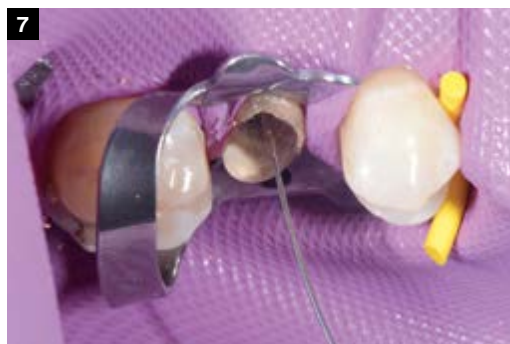4 Preparazione dal canale radicolare.



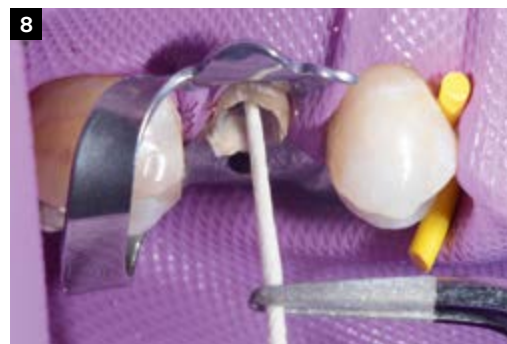5 Prova del perno in fibra 3M™ RelyX™ Fiber Post 3D per la valutazione della lunghezza.



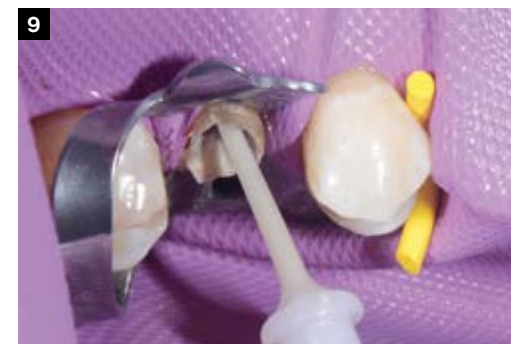6 Pulizia con alcol del perno in fibra 3M™ RelyX™ Fiber Post 3D dopo la regolazione della lunghezza.



7 Risciacquo.



8 Asciugatura con punte di carta.

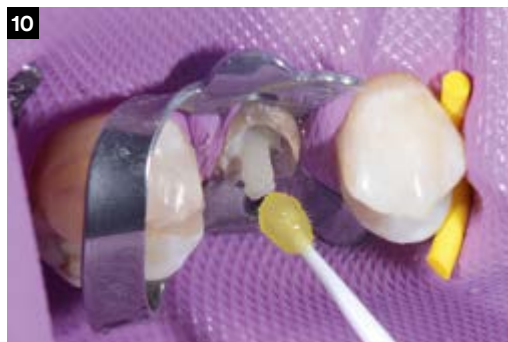

9 Applicazione di 3M™ RelyX™ Universal cemento composito con la prolunga per puntale.

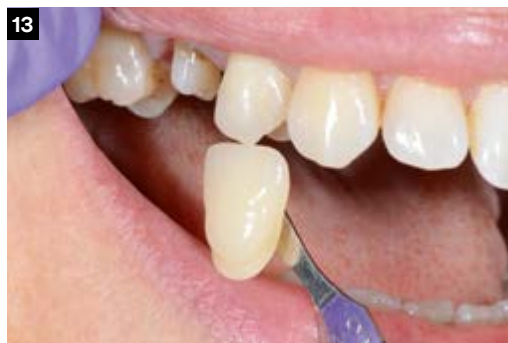Caso clinico a cura
del Prof. Dott. Jan-Frederik
Gueth, Germania

Ricostruzione con moncone rinforzato con perno di una radice estrusa mediante magneti, ricoperta con una corona in ossido di zirconio cementata con procedura autoadesiva

Caso clinico a cura del Prof. Dott. Jan-Frederik Gueth, Germania




10 Dopo il posizionamento del perno: applicazione di 3M™ Scotchbond™ Universal Plus adesivo per la ricostruzione del moncone, seguita da fotopolimerizzazione.



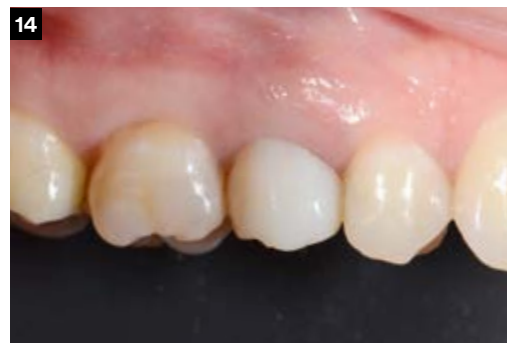13 Selezione del colore.



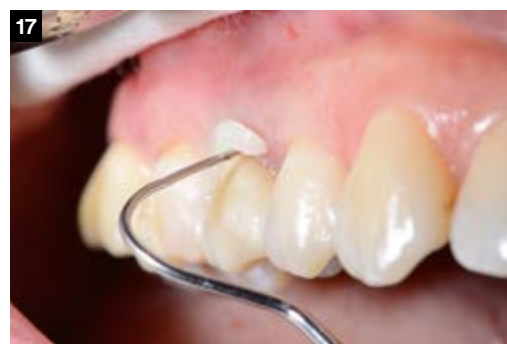16 Sabbatura della corona in 3M™ Lava™ Esthetic zirconia estetica fluorescente full-contour.



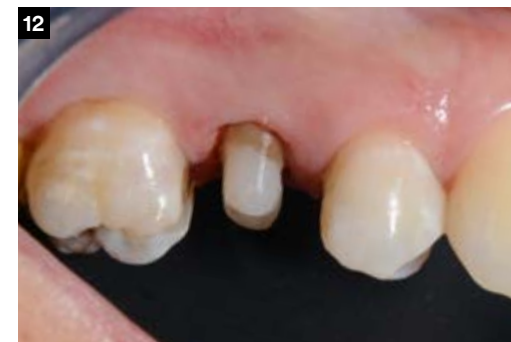11 Fotopolimerizzazione di 3M™ Filtek™ One Bulk Fill Restorative materiale per la realizzazione del moncone.



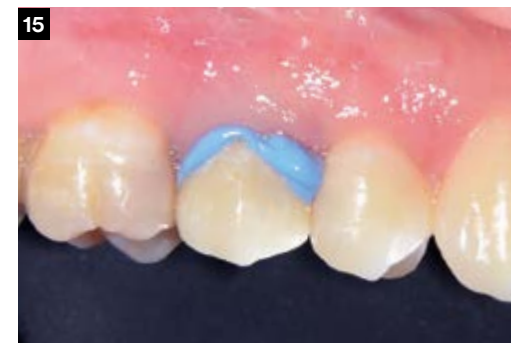14 Restauro provvisorio in posizione.



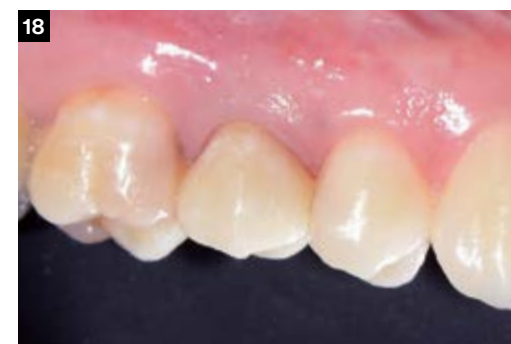17 Rimozione dell'eccesso di 3M™ RelyX™ Universal cemento composito dopo la polimerizzazione con tecnica "tack cure".



12 Preparazione.



15 Prova della corona in 3M™ Lava™ Esthetic zirconia estetica fluorescente full-contour.



18 Situazione finale.

Otturazione di classe II su primo premolare superiore

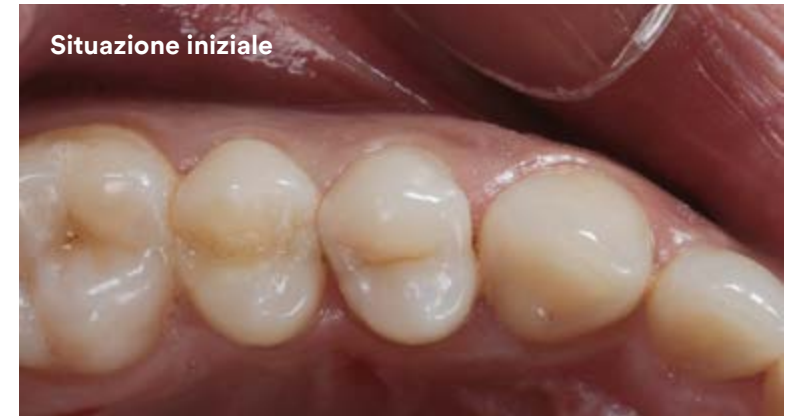Caso clinico a cura del Prof. Dott. Alberto Ferreiroa, Spagna



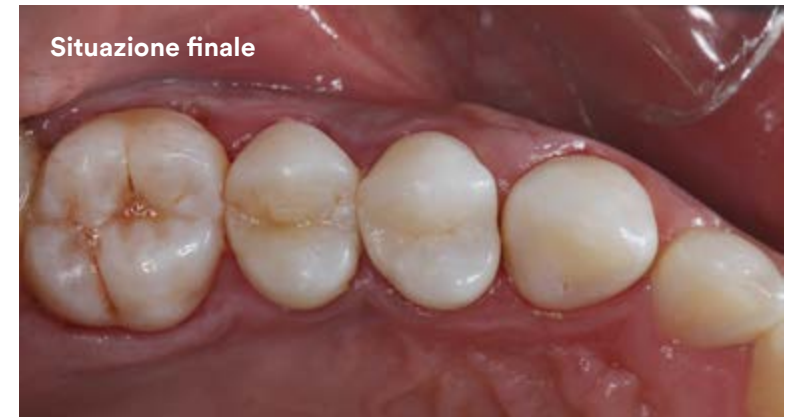Il paziente lamentava lieve dolore sul lato superiore sinistro; l'esame clinico ha evidenziato la presenza di carie sul lato distale del primo premolare superiore sinistro, successivamente confermata da radiografia periapicale.

Il piano di trattamento ha previsto un restauro ocluso-distale di classe II con 3M™ Scotchbond™ Universal Plus adesivo e 3M™ Filtek™ Universal Restorative, colore A2. Dopo aver isolato completamente il dente con una diga di gomma, è stata eliminata la carie, sono state eseguite tutte le procedure correlate all'adesivo e il composito è stato applicato e lucidato con il sistema di lucidatura 3M™ Sof-Lex™.

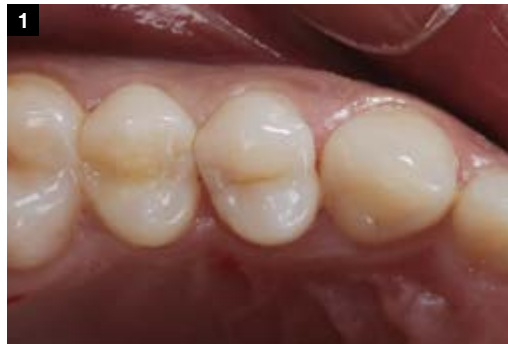Situazione iniziale



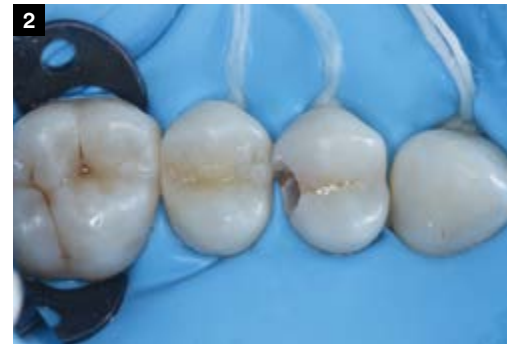Situazione finale



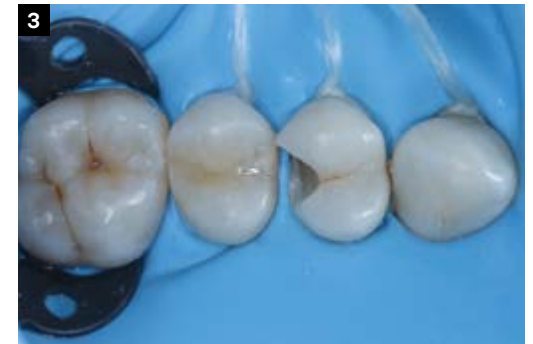Otturazione di classe II su primo premolare superiore



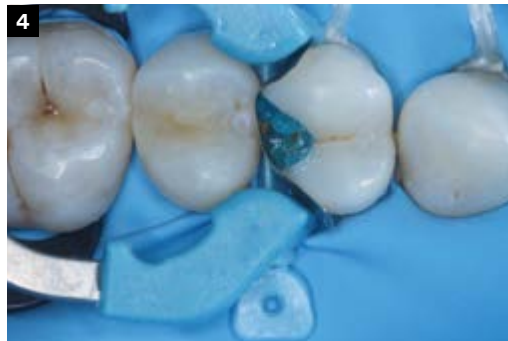1 Situazione iniziale.



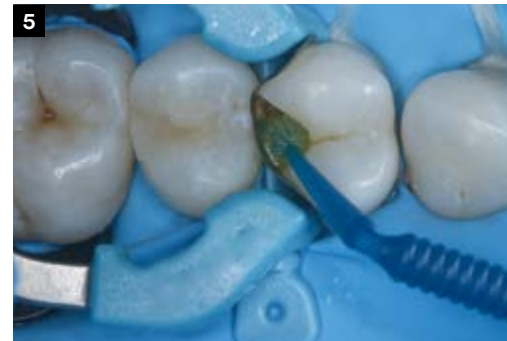2 Accesso alla lesione cariosa.



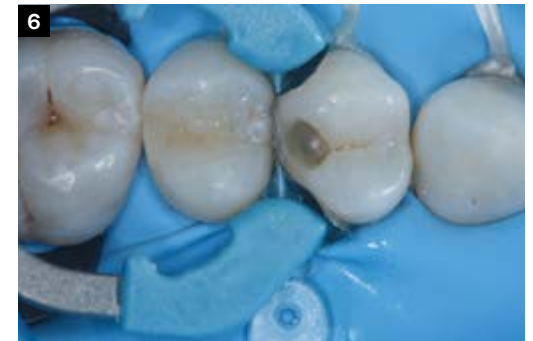3 Dopo l'escavazione.



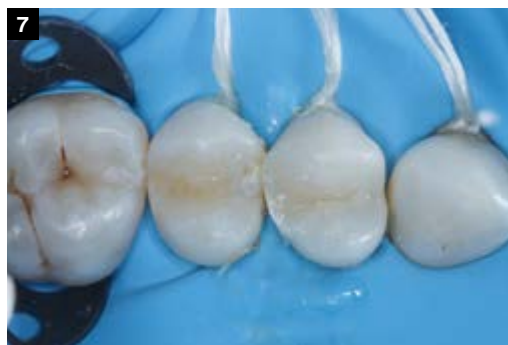4 Mordenzatura selettiva dello smalto.



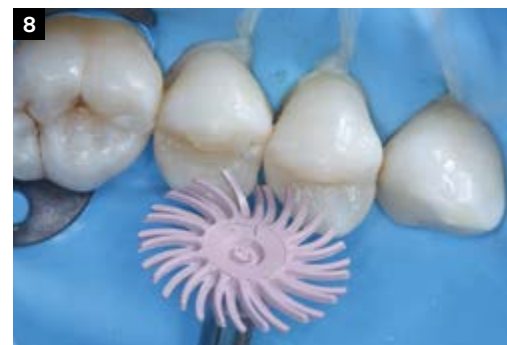5 Applicazione di 3M™ Scotchbond™ Universal Plus adesivo, seguita da fotopolimerizzazione per 10 secondi.



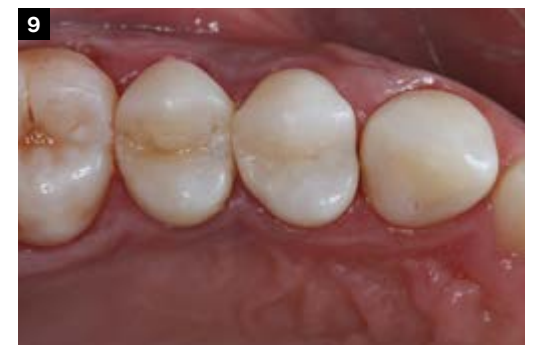6 Ricostruzione della cresta distale con 3M™ Filtek™ Universal Restorative.



7 Otturazione completata.



8 Lucidatura con dischi a spirale 3M™ Sof-Lex™.



9 Situazione finale.

**Per maggiori
informazioni,
visitate il sito
www.3mitalia.it**

Per informazioni complete sui prodotti e sul loro corretto utilizzo,
osservare tutte le istruzioni d'uso del produttore.

3M Oral Care
3M Italia srl
Via N. Bobbio, 21
20096 Pioltello (MI)
Tel. 027035 3537
www.3mitalia.it

I prodotti delle linee RelyX™, Scotchbond™, Filtek™, Elipar™, Impregum™, Lava™, Protemp™ e Sof-Lex™ sono dispositivi medici marcati CE. Leggere attentamente le avvertenze e le istruzioni per l'uso. Materiale tecnico-scientifico riservato al personale sanitario.

3M, Elipar, Filtek, Impregum, Lava, Protemp, RelyX, Scotchbond e Sof-Lex sono marchi di fabbrica di 3M o 3M Deutschland GmbH. Utilizzati su licenza in Canada. Tutti gli altri marchi di fabbrica sono di proprietà di altre società. © 3M 2020. Tutti i diritti riservati.

